

连续性肾脏替代治疗联合血液灌流成功救治 重度乌头碱中毒的经验体会

陈艳玲 李亮 沈锋 李伟 肖艳林 李贵美 陈黎 喻文艺 潘英 伍岳

550001 贵州贵阳, 贵州省第二人民医院重症医学科(陈艳玲); 550004 贵州贵阳, 贵州医科大学附属医院重症医学科(李亮、沈锋、李伟、李贵美、陈黎、喻文艺、潘英、伍岳); 553400 贵州六盘水, 六枝县第二人民医院重症医学科(肖艳林)

通信作者: 沈锋, Email: doctorshenfeng@163.com

DOI: 10.3969/j.issn.1008-9691.2018.06.024

【摘要】目的 观察连续性肾脏替代治疗(CRRT)联合血液灌流(HP)对重度乌头碱中毒患者的疗效。**方法** 对贵州医科大学附属医院重症医学科收治的 1 例重度急性乌头碱中毒患者,在洗胃、多器官支持基础上采用 CRRT 联合 HP 治疗,观察患者生命体征及其他相应变化。**结果** 共进行 4 次 CRRT(102 h)及 HP(8 h),4 d 后患者病情逐渐稳定,各项生化指标逐渐转为正常,并成功停机拔除经口气管插管,顺利转出重症医学科。**结论** 对于乌头碱中毒患者,尽早应用 CRRT 联合 HP 可有效清除体内毒物并快速纠正电解质及酸碱紊乱,提高乌头碱中毒患者抢救成功率。

【关键词】 连续性肾脏替代治疗; 血液灌流; 乌头碱中毒

基金项目: 贵州省教育厅创新群体重大项目(黔教合 ky 字〔2016〕034); 贵州省科技支撑计划项目(黔科合支撑〔2017〕2876); 贵州省留学人员择优资助科技创新项目(黔人项目资助合同〔2016〕19)

Clinical experience of using continuous renal replacement therapy combined with hemoperfusion successfully saving patients with severe aconitine poisoning Chen Yanling, Li Liang, Shen Feng, Li Wei, Xiao Yanlin, Li Guimei, Chen Li, Yu Wenyi, Pan Ying, Wu Yue

Department of Critical Care Medicine, Second People's Hospital of Guizhou Province, Guiyang 550001, Guizhou, China (Chen YL); Department of Critical Care Medicine, Affiliated Hospital of Guizhou Medical University, Guiyang 550004, Guizhou, China (Li L, Shen F, Li W, Li GM, Chen L, Yu WY, Pan Y, Wu Y); Department of Critical Care Medicine, Second People's Hospital of Liuzhi County, Liupanshui 553400, Guizhou, China (Xiao YL)

Corresponding author: Shen Feng, Email: doctorshenfeng@163.com

【Abstract】Objective To observe the efficacy of continuous renal replacement therapy (CRRT) combined with hemoperfusion (HP) on patients with severe acute aconitine poisoning. **Methods** One patient suffered from severe acute aconitine poisoning was admitted into the Department of Critical Care Medicine of Affiliated Hospital of Guizhou Medical University, besides the gastric lavage and multi-organ supportive conventional therapies, CRRT combined with HP was given to the patient and his clinical data of life vital signs and other parameters were observed. **Results** After the patient underwent 4 episodes of CRRT (102 hours in total) and HP (8 hours in total) based on the conventional treatment, 4 days later, the disease situations were gradually stabilized, all of their parameters became gradually normal, the patient successfully weaned off from mechanical ventilation, the via mouth tracheal intubation was pulled out and the patient was transferred out of department of critical care medicine. **Conclusion** In the patient with acute aconitine poisoning, it is necessary to use CRRT combined with HP as early as possible, that can effectively eliminate the toxicant in the body and quickly correct the electrolytic and acid-base disturbances, so as the above combine method can improve the patient's prognosis and elevate the successful rescue rate.

【Key words】 Continuous renal replacement therapy; Hemoperfusion; Aconitine poisoning

Fund program: Major Research Project of Innovation Group in Education Department of Guizhou Province ([2016]034); Guizhou Science and Technology Support Plan Project ([2017]2876); Science and Technology Innovation Project of Overseas Students in Guizhou ([2016]19)

乌头碱为草乌、川乌、雪上一枝蒿等毛茛科乌头属植物的主要成分,为双酯型生物碱,民间主要用于风湿麻痹等疾病的治疗,但因其毒性较大,治疗窗相对狭窄,常由于炮制用法不当、误服等出现中毒甚至死亡,成人口服 0.2 mg 即能中毒。乌头碱中毒对人体各器官均能造成不同程度的损害,但以心血管系统^[1-2]及神经系统损害为主^[3-4],严重者

可因致命性心律失常、休克等死亡^[5-7]。连续性肾脏替代治疗(CRRT)因其能有效清除体内多余的水分、中大分子物质及炎症介质,且对血流动力学影响相对较小及可在床旁进行等诸多优点,被越来越多地应用于重症患者的救治;血液灌流(HP)因其特殊的吸附作用对血液中毒物、药物及大分子物质清除效果较好,在 CRRT 基础上联合 HP 被越来越

越多地用于各种毒物及药物中毒的抢救治疗^[8-11]。贵州医科大学附属第一医院2017年5月在综合治疗基础上使用CRRT联合HP成功救治1例重度乌头碱中毒患者。现结合相关文献,将成功救治的体会报告如下。

1 资料与方法

1.1 病例介绍:患者男性,53岁,因腰痛服用“八百棒”(内含雪乌碱、次乌头碱、3-乙酰乌头碱等)约100 mL后出现心悸、头晕、腹痛等,10 h后出现呕吐、四肢无力及麻木,于当地医院进行洗胃,入院前5 h出现昏迷、血压降低,于2017年5月17日01:35入住贵州医科大学附属第一医院重症医学科。既往史无特殊。查体:腋温37℃,呼吸频率(RR)27次/min,脉搏120次/min,无创血压(NBP)84/61 mmHg(1 mmHg=0.133 kPa),平均动脉压(MAP)68 mmHg,脉搏血氧饱和度(SpO₂)0.80,患者深昏迷状[格拉斯哥昏迷评分(GCS)3分],呼吸深大,口唇发绀;双侧瞳孔等圆等大,直径约3.0 mm,对光反射迟钝;双肺呼吸音对称,无明显增强及减弱,未闻及干湿啰音,心率(HR)120次/min,律齐,未闻及病理性杂音;腹部丰满,无肌紧张感,肝脾肋下未扪及肿大,双下肢无水肿,四肢肢端湿冷。急性生理学与慢性健康状况评分系统II(APACHE II)评分45分;动脉血气[鼻导管吸入氧浓度(FiO₂)0.51]:pH值6.85,动脉血氧分压(PaO₂)95 mmHg,动脉血二氧化碳分压(PaCO₂)18 mmHg,碱剩余(BE)>-30.0 mmol/L,标准碳酸氢盐(HCO₃⁻)2.1 mmol/L,血乳酸(Lac)6.9 mmol/L。心电图提示:①窦性心动过速(HR 120次/min);②肺型P波;③ST段(II、III、AVF、V₃~V₆导联)下移≥0.05 mV;胸部X线显示:双下肺野少许渗出灶改变;外周血细胞:白细胞计数(WBC)28.71×10⁹/L,中性粒细胞比例(N)0.877。天冬氨酸转氨酶(AST)55.13 U/L,间接胆红素(IBil)2.98 μmol/L,碱性磷酸酶(ALP)154.79 U/L;血尿素氮(BUN)10.69 mmol/L,血肌酐(SCr)220.18 μmol/L,血尿酸(UA)535.09 μmol/L;血钾离子(K⁺)7.20 mmol/L,血钠离子(Na⁺)133.24 mmol/L,血氯离子(Cl⁻)97.81 mmol/L,血磷(P-2)3.514 mmol/L;肌酸激酶(CK)282.13 U/L,肌酸激酶同工酶(CK-MB)41.96 U/L,乳酸脱氢酶(LDH)79.8 μmol·s⁻¹·L⁻¹;血心肌肌钙蛋白T(cTnT)0.079 μg/L,肌红蛋白(MYO)745.50 μg/L,血降钙素原(PCT)7.82 μg/L。入重症医学科诊断:①乌头碱中毒(重度);②代

谢性酸中毒(重度);③急性肾损伤(AKI);④电解质代谢紊乱(高钾、高磷、低钠、低氯);⑤休克;⑥心肌损害。

1.2 治疗方法:入院后立即经口气管插管及呼吸机辅助支持保证氧供,放置鼻胃管并继续洗胃,甘露醇导泻等清除未吸收的毒物;积极补液扩容,去甲肾上腺素持续泵注维持血压(根据血压调节剂量);同时在循环稳定情况下间断利尿加速毒物的排出;适当补充碳酸氢钠纠正酸中毒,葡萄糖酸钙促进钾离子进入细胞内;给予阿托品解除迷走神经对心脏的抑制作用;因伴有消化道应激性溃疡,给予质子泵抑制剂(PPI)及生长抑素抑制胃酸分泌,营养心肌细胞及脑保护等治疗;并持续镇痛镇静。患者治疗过程中出现室上性心动过速,心室率最快为180次/min,静脉泵注胺碘酮后逐渐转为窦性心律,HR逐渐下降至正常水平。

考虑到本例患者为重度乌头碱中毒,合并AKI、严重高钾血症及严重酸中毒,存在CRRT指征^[12]。因此在上述综合治疗基础上给予患者CRRT联合HP治疗。于左股静脉置管建立CRRT通道,选择空心纤维血液透析滤过器AV600S[由费森尤斯医药用品(上海)有限公司生产],并加用YTS-180型(由廊坊市爱尔血液净化器材厂生产)一次性血液灌流器进行灌流。采用前稀释,连续性静脉-静脉血液滤过(CVVH)模式清除血液中的中大分子毒物,血流速度130~180 mL/min,脱水量根据血压设置为200~400 mL/h,选用普通肝素抗凝,首剂20 U/kg,根据凝血功能调整肝素用量,肝素钠维持剂量0~25 U·kg⁻¹·h⁻¹,活化部分凝血活酶时间(APTT)维持在43~133 s,透析过程动态监测APTT,如>250 s,则停用肝素抗凝并输注血浆补充凝血因子以纠正APTT。

2 结果

患者治疗期间共行CRRT及HP4次,每次持续时间9~42 h(表1),共超滤出液体量12 265 mL,尿量逐日增多(图1);经上述综合治疗后,患者一般情况好转,于入院第4日HR逐渐降至约100次/min,血压逐渐平稳,意识逐渐转清,自主呼吸逐渐稳定(表2)。动态监测外周血常规、血电解质、肾功能、心肌酶学等均逐渐恢复正常(表3)。于2017年5月21日顺利停机,次日拔除气管插管。2017年5月23日转出重症医学科,患者于2017年6月1日痊愈出院。之后电话回访,患者未出现任何后遗症。

表 3 1 例重度乌头碱中毒患者治疗期间主要实验室检查指标变化情况

时间	AST (U/L)	SCr (μmol/L)	BUN (mmol/L)	pH (mmHg)	PaCO ₂ (mmHg)	PaO ₂ (mmHg)	BE (mmol/L)	HCO ₃ ⁻ (mmol/L)	CK (U/L)	LDH (μmol·s ⁻¹ ·L ⁻¹) (×10 ⁹ /L)	WBC N	K ⁺ (mmol/L)
5月17日	109	143	6.7	7.29	18	95	>-30.0	2.1	1 980	8.77	28.7	0.947
5月18日	194	106	8.9	7.54	29	73	2.3	24.8	2 993	13.73	15.8	0.866
5月19日	120	73	9.5	7.48	38	79	4.8	28.3	1 166	8.77	9.1	0.862
5月20日	80	100	8.8	7.45	43	73	5.9	29.9	604	8.47	10.3	0.871
5月21日	92	65	6.3	7.47	39	136	4.7	28.4	-	-	9.2	0.829
5月22日	85	76	13.6	7.56	32	63	6.5	28.7	-	-	13.6	0.791
5月23日	66	64	10.6	7.51	39	136	8.1	31.1	152	5.23	12.1	0.780

注：“-”表示未检测

表 1 1 例重度乌头碱中毒患者治疗期间 CRRT 及 HP 情况

治疗序号	CRRT时间(h)	灌流时间(h)	CRRT 模式	透出液体 (mL)
第 1 次	20	2	CVVH	2 400
第 2 次	42	2	CVVH	5 825
第 3 次	31	2	CVVH	3 290
第 4 次	9	2	CVVH	750
合计	102	8	CVVH	12 265

表 2 1 例重度乌头碱中毒患者治疗期间主要生命体征变化

时间	HR (次/min)	MAP (mmHg)	腋温 (°C)	SpO ₂	GCS (分)	RR (次/min)
5月17日	120	68	37.0	0.80	3	33
5月18日	179	76	37.2	0.96	4	24
5月19日	146	75	37.3	0.95	9	22
5月20日	120	72	37.2	0.97	13	21
5月21日	70	87	37.3	0.98	15	20
5月22日	102	90	37.2	0.98	15	19
5月23日	84	83	37.1	0.99	15	20

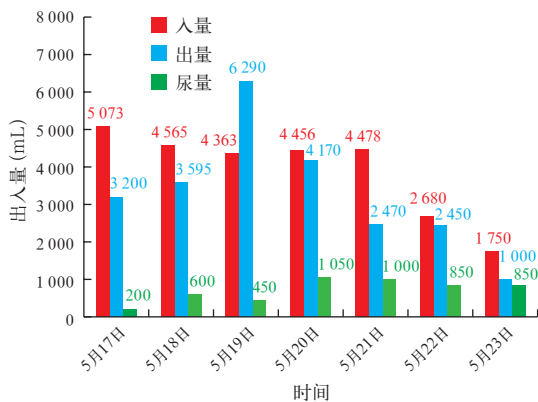


图 1 1 例重度乌头碱中毒患者治疗期间出入量的变化

3 讨论

乌头碱中毒会引起多系统损害,但对心脏和神经系统的毒性最为突出^[13],患者主要死于呼吸衰竭和严重心律失常、休克、循环衰竭^[14]。心脏毒性主要表现为各种心律失常,包括多种室性心动过速、窦性心动过缓、房室传导阻滞,甚至室性纤颤及室性扑动^[15-17]。其机制为中毒剂量的乌头碱对迷走神经具有兴奋作用,可使神经末梢释放乙酰胆碱作

用于心脏,抑制窦房结及传导系统的兴奋性,增加浦肯野纤维的兴奋性,产生快速异位节律;也可通过影响心肌细胞能量代谢,使受损心肌三磷酸腺苷(ATP)生成障碍而损伤心肌细胞膜系统,从而影响了细胞外离子主动转运,使受损心肌自律性异常,易诱发各种严重心律失常^[18]。而对神经系统损害主要表现为对中枢及末梢神经先兴奋后麻痹,并出现一系列胆碱神经 M 样症状和 N 样症状。其中毒机制可能与激活电压门控 Na⁺ 通道诱导可兴奋细胞膜去极化和细胞内 Ca²⁺ 内流的增加有关^[19-20],涉及细胞包括神经元细胞、心肌细胞及骨骼肌细胞^[21]。此外乌头碱通过增加神经细胞 Ca²⁺ 内流,继而引起中枢神经细胞内兴奋性递质(如谷氨酸、天冬氨酸)和抑制性递质(如 γ-氨基丁酸)失衡,导致患者发生意识改变^[22-23]。本例患者服用含乌头碱的“八百棒”后相继出现神经系统和心脏毒性,包括肢体麻木、无力、意识障碍及快速性室上性心律失常,甚者出现了休克、高钾血症、酸中毒等并发症,属于乌头碱重度中毒。

由于乌头碱中毒无特效解毒药物,因此对于口服中毒者应尽早洗胃以阻止毒物继续吸收,同时尽快排出血液中被吸收的乌头碱。目前,CRRT 串联 HP 被广泛用于清除血液中大分子物质、毒物及药物等。乌头碱属于双酯型生物碱,具有强烈的亲脂性,其相对分子质量为 645.74,与血液中蛋白结合后分子质量将会进一步增加,早期使用活性炭灌流器对其清除效果显著,治疗后患者生命体征平稳,心肌酶谱及肾功能指标明显改善^[24]。研究显示,HP 能在较短时间内显著降低血液中乌头碱的浓度,且 HP 装置对血液系统无不良影响^[25],鉴于患者除了乌头碱中毒以外,还存在酸中毒、高钾血症等电解质紊乱和酸碱失衡,因此我们采用 CRRT 联合 HP,既能有效清除血中毒物,又能纠正电解质紊乱和酸碱失衡^[26]。CRRT 无法逆转乌头碱引起的病理改变,因此对乌头碱中毒患者应尽早采取 CVVH。本例患

者收入重症医学科后在纠正休克、呼吸衰竭等的同时,于较短时间内给予了 CRRT。

值得注意的是,虽然 CRRT 联合 HP 能较快降低血中乌头碱浓度,但治疗过程中需严密监测,随时处理出现的并发症,尤其是心脏并发症。本例患者在治疗中发生了快速性室上性心动过速(心室率最快达 180 次/min),给予胺碘酮后心室率逐渐降到了正常范围。虽然本例患者选择的 CVVH 模式对循环影响相对较少,但患者转入重症医学科时已存在休克,故在 CRRT 前积极补液并使用去甲肾上腺素升压,尽快将血压维持在了相对安全范围后才进行 CRRT,且根据血压情况随时调整血流速度及超滤量。HP 的次数视病情而定,重症患者可连续给予 2~3 次 HP,本例患者给予 4 次 HP,患者的内环境及一般情况逐渐好转,且尿量逐渐增多(>800 mL/d),即可停止 CRRT 治疗。

参考文献

[1] 李玲文,邱俏檬,吴斌,等.乌头碱急性中毒患者的心电图特点及意义[J].中国急救医学,2007,27(2):124-126. DOI: 10.3969/j.issn.1002-1949.2007.02.010.
Li LW, Qiu QM, Wu B, et al. Characteristics and significances of ECG in the patients with acute aconitine poisoning [J]. Chin J Crit Care Med, 2007, 27(2): 124-126. DOI: 10.3969/j.issn.1002-1949.2007.02.010.

[2] 张春喜,杨宏恬,杨春洪.八例重度乌头碱中毒致快速室性心律失常救治体会[J].云南医药,2018,39(3):273,279.
Zhang CX, Yang HT, Yang CH. Experience in treating 8 cases of rapid ventricular arrhythmia caused by severe aconitine poisoning [J]. Med Pharm Yunnan, 2018, 39(3): 273,279.

[3] 汤春红,肖雪,段海真,等.乌头碱致中枢神经毒性机制的研究进展[J].广西医学,2018,40(20):2448-2451. DOI: 10.11675/j.issn.0253-4304.2018.20.20.
Tang CH, Xiao X, Duan HZ, et al. Research progress on the mechanism of aconitine induced central neurotoxicity [J]. Guangxi Med J, 2018, 40(20): 2448-2451. DOI: 10.11675/j.issn.0253-4304.2018.20.20.

[4] 杨发俊.45例急性乌头碱中毒的临床表现和救治分析[J].中国医学创新,2017,14(36):94-97. DOI: 10.3969/j.issn.1674-4985.2017.36.027.
Yang FJ. Analysis of clinical manifestations and treatment of 45 cases of acute aconitine poisoning [J]. Med Innovat China, 2017, 14(36): 94-97. DOI: 10.3969/j.issn.1674-4985.2017.36.027.

[5] 徐朝辉,杨克琴,付亮.利多卡因治疗乌头碱中毒所致顽固性室性心动过速1例[J].中华全科医学,2013,11(7):1160-1161.
Xue ZH, Yang KQ, Fu L. Lidocaine was used to treat one case of refractory ventricular tachycardia caused by aconitine poisoning [J]. Chin J Gen Pract, 2013, 11(7): 1160-1161.

[6] 徐华敏,张爱玲.急性乌头碱中毒致心律失常心电图分析[J].中华全科医学,2011,9(7):1089.
Xu HM, Zhang AL. Electrocardiogram analysis of arrhythmia caused by acute aconitine poisoning [J]. Chin J Gen Pract, 2011, 9(7): 1089.

[7] 郑建伟.急性乌头碱中毒的综合救治分析研究[J].中国医药指南,2014,12(25):274-275.
Zheng JW. Analysis and research on the comprehensive treatment of acute aconitine poisoning [J]. Guide China Med, 2014, 12(25): 274-275.

[8] 张华芳.血液灌流联合持续静脉血液滤过在重度乌头碱中毒中的应用体会[J].现代诊断与治疗,2012,23(9):1513-1514. DOI: 10.3969/j.issn.1001-8174.2012.09.126.
Zhang HF. Application of perfusion combined with continuous venous hemofiltration in severe aconitine poisoning [J]. Mod Diagn Treat, 2012, 23(9): 1513-1514. DOI: 10.3969/j.issn.1001-8174.2012.09.126.

[9] 鲁玄,覃博,李峰.急诊血液灌流联合血液透析在抢救重度乌头碱中毒的疗效分析[J].医药前沿,2014,8(21):225-226,227. DOI: 10.3969/j.issn.2095-1752.2014.21.253.
Lu X, Qin B, Li F. Efficacy analysis of emergency hemoperfusion

combined with hemodialysis in the treatment of severe aconitine poisoning [J]. Med Front, 2014, 8(21): 225-226, 227. DOI: 10.3969/j.issn.2095-1752.2014.21.253.

[10] 谢丽萍,向彩春,王艳丽,等.连续性血液滤过串联血液灌流成功抢救重症乌头碱中毒5例报告[J].内科,2009,4(5):752-753. DOI: 10.3969/j.issn.1673-7768.2009.05.049.
Xie LP, Xiang CC, Wang YL, et al. Continuous hemofiltration combined with hemoperfusion successfully rescued 5 cases of severe aconitine poisoning [J]. Intern Med China, 2009, 4(5): 752-753. DOI: 10.3969/j.issn.1673-7768.2009.05.049.

[11] Wang Y, Chen Y, Mao L, et al. Effects of hemoperfusion and continuous renal replacement therapy on patient survival following paraquat poisoning [J]. PLoS One, 2017, 12(7): e0181207. DOI: 10.1371/journal.pone.0181207.

[12] Tolwani A. Continuous renal-replacement therapy for acute kidney injury [J]. N Engl J Med, 2012, 367(26): 2505-2514. DOI: 10.1056/NEJMe1206045.

[13] Chan TY. Aconite poisoning [J]. Clin Toxicol (Phila), 2009, 47(4): 279-285. DOI: 10.1080/15563650902904407.

[14] 卢中秋,胡国新.乌头碱急性中毒及诊治研究现状[J].中国中西医结合急救杂志,2005,12(2):119-121. DOI: 10.3321/j.issn.1008-9691.2005.02.031.
Lu ZQ, Hu GX. Current situation of acute aconitine poisoning, diagnosis and treatment [J]. Chin J TCM WM Crit Care, 2005, 12(2): 119-121. DOI: 10.3321/j.issn.1008-9691.2005.02.031.

[15] Sheth S, Tan EC, Tan HH, et al. Herb-induced cardiotoxicity from accidental aconitine overdose [J]. Singapore Med J, 2015, 56(7): e116-119. DOI: 10.11622/smedj.2015114.

[16] Yeih DF, Chiang FT, Huang SK. Successful treatment of aconitine induced life threatening ventricular tachyarrhythmia with amiodarone [J]. Heart, 2000, 84(4): E8.

[17] Karturi SP, Gudmundsson H, Akhtar M, et al. Spectrum of cardiac manifestations from aconitine poisoning [J]. Heart Rhythm Case Rep, 2016, 2(5): 415-420. DOI: 10.1016/j.hrcr.2016.05.007.

[18] 曹占勋.急性草乌和川乌中毒10例临床分析[J].中国中西医结合急救杂志,2003,10(6):371. DOI: 10.3321/j.issn.1008-9691.2003.06.021.
Cao ZX. Clinical analysis of 10 cases of acute poisoning of radix aconiti and radix aconiti [J]. Chin J TCM WM Crit Care, 2003, 10(6): 371. DOI: 10.3321/j.issn.1008-9691.2003.06.021.

[19] Zhou YH, Piao XM, Liu X, et al. Arrhythmogenesis toxicity of aconitine is related to intracellular Ca^{2+} signals [J]. Int J Med Sci, 2013, 10(9): 1242-1249. DOI: 10.1016/j.ijms.6541.

[20] Fu M, Wu M, Qiao Y, et al. Toxicological mechanisms of aconitum alkaloids [J]. Pharmazie, 2006, 61(9): 735-741.

[21] Chan TY. Aconitum alkaloid poisoning related to the culinary uses of aconite roots [J]. Toxins (Basel), 2014, 6(9): 2605-2611. DOI: 10.3390/toxins6092605.

[22] 易丹,谭娜,肖桂林,等.双黄连对乌头碱中毒导致大鼠心室肌细胞L-型钙通道电流变化的影响[J].中国医师杂志,2017,19(9):1399-1402. DOI: 10.3760/cma.j.issn.1008-1372.2017.09.033.
Yi D, Tan S, Xiao GL, et al. Effect of shuanghuanglian on l-type calcium channel current in rat ventricular myocytes induced by aconitine intoxication [J]. J Chin Physic, 2017, 19(9): 1399-1402. DOI: 10.3760/cma.j.issn.1008-1372.2017.09.033.

[23] 邓立新.乌头碱对豚鼠乳头肌.窦房结动作电位的影响及作用机制研究[D].石家庄:河北医科大学,2010.
Deng LX. Study of effect of aconitine on action potential of antral atrial junction of papillary muscle in guinea pigs and its mechanism [D]. Shijiazhuang: Hebei Medical University, 2010.

[24] 刘国跃,何旭,陈森,等.血液灌流联合连续性静脉-静脉血液滤过抢救乌头碱中毒致心搏骤停患者1例[J].中华危重病急救医学,2016,28(10):951-952. DOI: 10.3760/cma.j.issn.2095-4352.2016.10.020.
Liu GY, He X, Chen M, et al. Hemoperfusion combined with continuous veno-venous hemofiltration in the treatment of aconitine induced cardiac arrest: a case report [J]. Chin Crit Care Med, 2016, 28(10): 951-952. DOI: 10.3760/cma.j.issn.2095-4352.2016.10.020.

[25] 谢婷.对重度乌头碱中毒患者进行血液透析联合血液灌流治疗的效果探讨[J].当代医药论坛,2018,16(18):35-36. DOI: 10.3969/j.issn.2095-7629.2018.18.021.
Xie T. To investigate the effect of hemodialysis combined with hemoperfusion on patients with severe aconitine poisoning [J]. Contemp Med Forum, 2018, 16(18): 35-36. DOI: 10.3969/j.issn.2095-7629.2018.18.021.

[26] 师庆柱.急诊血液净化治疗重度乌头碱中毒的疗效评定与分析[J/CD].临床医药文献电子杂志,2016,3(45):8927-8927,8930. DOI: 10.3877/j.issn.2095-8242.2016.45.027.
Shi QZ. Efficacy assessment and analysis of emergent hemofiltration for severe aconitine poisoning [J/CD]. J Clin Med Literat (Electronic Edition), 2016, 3(45): 8927-8927, 8930. DOI: 10.3877/j.issn.2095-8242.2016.45.027.