· 论著 ·

颅内血肿微创穿刺清除术治疗高血压脑出血的 Meta 分析

刘向哲 郭朋飞 王新志

450000 河南郑州，河南中医药大学第一附属医院（刘向哲、王新志）；471400 河南嵩县，嵩县人民医院（郭朋飞）

通讯作者：王新志，Email：znqznq@163.com

DOI：10.3969/j.issn.1008-9691.2017.03.009

【摘要】 目的 评价颅内血肿微创穿刺清除术（MPST）治疗高血压脑出血（HICH）的疗效及安全性。**方法** 计算机检索 2006 年 1 月至 2017 年 1 月 Cochrane 临床试验数据库、中国生物医学文献数据库（CBM）、中国期刊网全文专题数据库、中国科技期刊数据库和万方电子期刊数据库等公开发表的所有 MPST 和内科保守治疗 HICH 的临床随机对照试验（RCT）。研究组给予 MPST 加基础治疗，对照组给予内科保守治疗。对符合纳入标准的研究用 RevMan 5.0 软件进行整理和分析，比较观察研究组和对照组有效率和病死率的差异，采用漏斗图分析潜在的发表偏倚。**结果** 共检索出已发表符合要求的 13 篇 RCTs 研究，1 556 例患者。Meta 分析显示，研究组有效率明显高于对照组〔优势比（*OR*）=4.29，95% 可信区间（95%*CI*）3.33～5.53，*P*<0.01〕；病死率明显低于对照组（*OR*=0.25，95%*CI* 0.19～0.35，*P*<0.01）。漏斗图显示各研究结果变量的散点图不对称，说明有发表偏倚，这可能与研究人员在发表结果时存在主观性有关。**结论** 采用 MPST 治疗 HICH 可明显提高有效率，降低病死率。但由于纳入的临床研究质量偏低，尚需开展严格的、多中心 RCT 进一步验证。

【关键词】 颅内血肿微创穿刺清除术； 高血压脑出血； Meta 分析

基金项目：河南省重点中医学科（专科）学术带头人培养项目（豫中医［2012］62 号）

Intracranial hematoma micro-invasive craniopuncture scavenging technique in patients with hypertensive cerebral hemorrhage: a Meta-analysis *Liu Xiangzhe, Guo Pengfei, Wang Xinzhi*

The First Affiliated Hospital of Henan University of Traditional Chinese Medicine, Zhengzhou 450000 Henan, China (Liu XZ, Wang XZ); Songxian People's Hospital, Songxian 471400, Henan, Chnia (Guo PF)

Corresponding author: Wang Xinzhi, Email: znqznq@163.com

【Abstract】 Objective To evaluate the therapeutic efficacy and safety of micro-invasive craniopuncture scavenging technique (MPST) for treatment of intracranial hematoma in patients with hypertensive cerebral hemorrhage (HICH). **Methods** All the clinical randomized controlled trial (RCT) studies published on MPST and internal medicine conservative treatment of HICH were searched via computer screening of databases including Cochrane clinical trials database, the Chinese biomedical literature database (CBM), Chinese periodical network full-text special topic database, Chinese science and technology periodical database and electronic periodicals database of Wanfang from January 2006 to January 2017. The study group was given the MPST plus basic treatment, and the control group was given conservative treatment. The studies collected meeting the eligible criteria were sorted and analyzed by the software RevMan 5.0, the differences in therapeutic effect and mortality were compared between the two groups, and a funnel chart was plotted to analyze the potential publication bias. **Results** A total of 13 RCTs published studies consistent with the eligible criteria were found, including 1 556 patients. The Meta-analysis showed that the effective rate in the study group was significantly higher than that in the control group [odds ratio (*OR*) = 4.29, 95% confidence interval (95%*CI*) 3.33 – 5.53, *P* < 0.01]; the fatality rate was markedly lower than that of the control group (*OR* = 0.25, 95%*CI* 0.19 – 0.35, *P* < 0.01). The funnel graph showed that each study had asymmetrical scatter plot of the variable quantity of research results, indicating a publication bias being present, which might be related to the subjectivity of the researchers in publishing their results. **Conclusions** Using MPST to treat HICH can significantly improve the therapeutic efficiency and reduce deterioration rate. However, due to the low quality of clinical research, it is necessary to carry out rigorous and multi-center randomized controlled studies to further confirm the results.

【Key words】 Intracranial hematoma micro-invasive cranial puncture scavenging technique; Hypertensive cerebral hemorrhage; Meta-analysis

Fund program: The Training Project for Academic Leaders in Key Disciplinary Fields (Specialty) of Traditional Chinese Medicine (TCM) in Henan Province (Henan TCM [2012] 62 number)

临床上导致颅内血肿的常见原因有外伤、自发性脑出血等，其中高血压脑出血（HICH）是最常见的类型，占原发性脑出血的 80% 以上[1]。HICH 发病急，病情进展迅速，患者病死率较高。高血压伴脑小动脉瘤是原发性脑出血的常见病因，是由血压突然升高，动脉瘤破裂所致。脑出血后由于局部血肿导致脑组织水肿，引起颅内压升高，脑组织受压、移位、变形、坏死等，随后血肿压迫周围正常组织结

构导致脑疝形成[2-3]，最终影响患者呼吸及心血管中枢，严重威胁患者生命安全。并且，脑出血后血液、血红蛋白等分解物会进入脑组织，产生炎症反应等一系列继发性损害[4]。因此在脑疝形成之前，如何积极控制颅内压，阻止病情进一步发展成为治疗 HICH 急性期的首要任务。而有效清除颅内血肿，减轻血肿对周围脑组织结构的压迫，无疑是最直接、最有效的方法之一。

颅内血肿微创穿刺清除术（MPST）在全国范围内广泛应用了近 20 年，已成功救治超过百万例颅内血肿患者，大大改善了脑出血的治疗现状[5]。但其临床疗效报道不一，且文献样本量普遍较小，多为单中心研究。因此，本研究旨在通过全面搜集近 8 年来关于 MPST 与内科保守治疗的临床随机对照试验（RCT），评价其治疗 HICH 的临床应用价值。

1　资料与方法

1.1　资料来源和检索策略：检索 2006 年 1 月至 2017 年 1 月 Cochrane 临床试验数据库、中国生物医学文献光盘数据库、中国期刊网全文专题数据库、中国科技期刊数据库和万方电子期刊数据库等公开发表的所有 MPST 和内科保守治疗 HICH 的 RCT。

1.2　文献纳入和排除标准：纳入研究对象均符合《中国脑出血诊治指南（2014）》[1]诊断标准，均为入院后经头颅 CT 确诊的 HICH 患者。排除有潜在解剖异常（如动脉瘤或动静脉畸形）者；外伤性脑出血者；近期有开颅病史或手术史者；有血液系统疾病者；有严重的心、肺、肝、肾疾病者。

1.3　干预措施：所有患者均给予内科基础治疗，包括卧床休息、避免情绪激动、应用甘露醇（呋塞米等）脱水降颅压，维持水和电解质平衡，应用神经保护剂，控制血压、血糖，防治感染及消化道出血等。所有纳入研究的基础治疗基本相似。研究组给予 MPST 加基础治疗，对照组给予内科保守治疗。

1.4　结局评定指标：结局评定主要为有效（包括基本痊愈、显著进步、进步）和恶化（死亡）。根据中华神经科学会全国第四届脑血管病会议制定的脑卒中患者临床神经功能缺损程度评分标准[6]，分为基本痊愈、显著进步、进步、无变化、恶化（死亡）。

1.5　资料提取和质量评价：阅读全文后提取样本的入选标准和样本量、研究对象的基本资料、干预措施和频率、随机方法及结局等资料。采用 Jadad 质量分析法[7]评价文献质量，并采用漏斗图分析潜在的发表偏倚。

1.6　统计学处理：采用 RevMan 5.0 软件进行统计分析。有效率等计数资料采用优势比（*OR*）表示，计量资料采用均数差（*MD*）表示，各效应量均以 95% 可信区间（95%*CI*）表示。采用 Mante-Hazenszel[8]或 DerSimonian-Laird[9]统计方法对各纳入研究结果间的异质性进行检验，并分析导致异质性存在的原因。$P<0.05$ 为差异有统计学意义。

2　结　果

2.1　文献筛选：对初步检出的 152 篇相关文献严格按照纳入和排除标准再次筛选，最后纳入 13 篇[10-22] RCT 文献（表 1）。Jadad 质量分析法得分在 1～3 分。漏斗图显示，各研究结果变量的散点图不对称，说明有发表偏倚，这可能与研究人员在统计发表结果时存在主观性有关（图 1）。

表 1　纳入研究的原始文献临床疗效分布情况

作者	有效率（%）		病死率（%）	
	研究组	对照组	研究组	对照组
俸国洲[10]	83.30	63.30	3.33	13.33
吴渝宪等[11]	91.10	67.75	5.93	20.09
李剑侠[12]	91.30	47.50	4.35	32.50
汪兵[13]	77.08	60.42	22.92	39.58
熊国文[14]	95.00	72.50	5.00	27.50
王运飞[15]	94.55	60.00	3.64	21.82
罗勇勇[16]	67.86	35.71	21.43	46.43
苏彦果等[17]	91.30	47.50	4.35	32.50
袁士博等[18]	85.00	53.23	5.00	25.81
谢雄根[19]	79.07	51.16	4.65	23.26
陈长春等[20]	64.58	39.62	22.92	45.28
高卫丰等[21]	92.00	68.00	8.00	32.00
黄中文等[22]	85.29	58.82	10.29	22.06

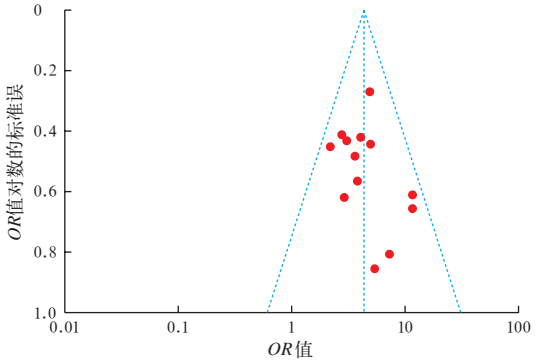

图 1　研究组和对照组有效率比较的漏斗图

2.2　MPST 对患者有效率的影响（图 2）：13 篇[10-22]文献共纳入 1 556 例患者，其中研究组 787 例，有效 675 例（85.76%）；对照组 769 例，有效 456 例（59.39%）。各研究间无统计学异质性（$P=0.60$，$I^2=0\%$），故采用固定效应模型进行 Meta 分析，结果显示，研究组有效率明显高于对照组，差异有统计学意义（$OR=4.29$，95%$CI=3.33\sim5.53$，$P<0.000\,01$）。

研究或亚组	研究组 事件	研究组 总数	对照组 事件	对照组 总数	权重 (%)	OR值 M-H，固定效应模型，95%CI
俸国洲[10]	25	30	19	30	5.1	2.89 [0.86, 9.74]
吴渝宪等[11]	215	236	145	214	21.9	4.87 [2.86, 8.29]
李剑侠[12]	42	46	19	40	2.9	11.61 [3.50, 38.48]
汪兵[13]	37	48	29	48	10.8	2.20 [0.91, 5.35]
熊国文[14]	38	40	29	40	2.3	7.21 [1.48, 35.07]
王运飞[15]	52	55	33	55	2.9	11.56 [3.20, 41.67]
罗勇勇[16]	19	28	10	28	5.2	3.80 [1.26, 11.50]
苏彦果等[17]	50	60	39	63	10.3	3.08 [1.32, 7.19]
袁士博等[18]	51	60	33	62	7.9	4.98 [2.09, 11.85]
谢雄根[19]	34	43	22	43	7.5	3.61 [1.40, 9.30]
陈长春等[20]	31	48	21	53	11.5	2.78 [1.24, 6.23]
高卫丰等[21]	23	25	17	25	2.2	5.41 [1.02, 28.79]
黄中文等[22]	58	68	40	68	9.5	4.06 [1.78, 9.28]
总计（95%CI）		787		769	100.0	4.29 [3.33, 5.53]
总事件	675		456			

异质性检验：$Chi^2=10.22$，$df=12$（$P=0.60$）；$I^2=0\%$
总体效益检验：$Z=11.29$（$P<0.000\,01$）

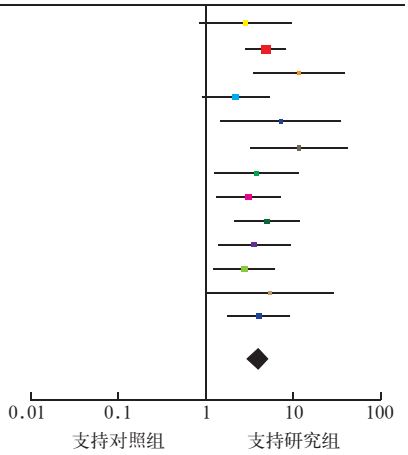

图 2　研究组和对照组有效率比较的 Meta 分析森林图

研究或亚组	研究组 事件	研究组 总数	对照组 事件	对照组 总数	权重 (%)	OR值 M-H，固定效应模型，95%CI
俸国洲[10]	1	30	4	30	2.2	0.22 [0.02, 2.14]
吴渝宪等[11]	14	236	43	214	23.9	0.25 [0.13, 0.47]
李剑侠[12]	2	46	13	40	7.5	0.09 [0.02, 0.45]
汪兵[13]	11	48	19	48	8.2	0.45 [0.19, 1.10]
熊国文[14]	2	40	11	40	5.9	0.14 [0.03, 0.68]
王运飞[15]	2	55	12	55	6.5	0.14 [0.03, 0.64]
罗勇勇[16]	6	28	13	28	5.7	0.31 [0.10, 1.01]
苏彦果等[17]	3	60	9	63	4.7	0.32 [0.08, 1.23]
袁士博等[18]	3	60	16	62	8.4	0.15 [0.04, 0.55]
谢雄根[19]	2	43	10	43	5.4	0.16 [0.03, 0.79]
陈长春等[20]	11	48	24	53	9.9	0.36 [0.15, 0.85]
高卫丰等[21]	2	25	8	25	4.1	0.18 [0.03, 0.98]
黄中文等[22]	7	68	15	68	7.6	0.41 [0.15, 1.07]
总计（95%CI）		787		769	100.0	0.25 [0.19, 0.35]
总事件	66		198			

异质性检验：$Chi^2=7.20$，$df=12$（$P=0.84$）；$I^2=0\%$
总体效益检验：$Z=8.71$（$P<0.000\,01$）

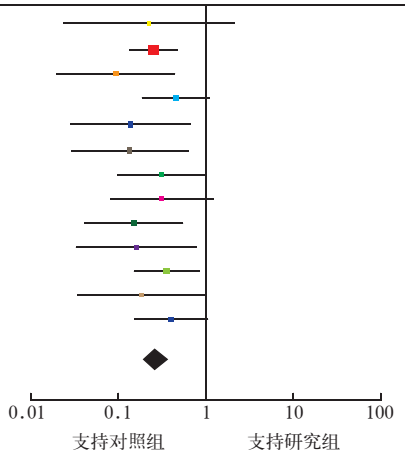

图 3　研究组和对照组病死率比较的 Meta 分析森林图

2.3　MPST 对患者预后的影响（图 3）：13 篇[10-22]文献共纳入 1 556 例患者，研究组 787 例，恶化（死亡）66 例（8.38%）；对照组 769 例，恶化（死亡）198 例（25.6%）。各研究间无统计学异质性（$P=0.84$，$I^2=0\%$），故采用固定效应模型进行 Meta 分析，结果显示，研究组病死率明显低于对照组，差异有统计学意义（$OR=0.25$，$95\%CI=0.19\sim0.35$，$P<0.000\,01$）。

3　讨　论

HICH 起病急剧，病情凶险，病死率和致残率均较高，是急性脑血管病中最严重的一种。其危害主要原因为血肿本身的占位效应和继发性脑水肿、脑组织损伤。急性期开颅血肿清除术是神经外科治疗 HICH 的传统方法，也是治疗高颅压的重要方法。手术可以在直视下彻底清除血肿，达到减压目的。对于危重患者还可以同时去骨瓣减压。但开颅手术创伤大，操作过程中可能损伤血肿周围正常脑组织和血肿内尚存的有功能脑组织，由于脑组织受压牵拉时间过长、过重，术后脑水肿严重。另外，去骨瓣减压术后颅骨缺损，手术及麻醉时间长，对患者打击较大。特别是对合并症较多的老年人，严重影响术后康复。急性期内科保守治疗方式多采用甘露醇脱水等减轻占位效应，间接缓解血肿对脑组织的压迫，但治疗效果并不理想，且对患者的肾功能损伤较大。

MPST 是在局部麻醉下进行的、通过影像学及手术辅助定位器准确定位，能有效避开大脑内的重要功能区及周边大血管区域，直接深入脑内出血部位，清除位置较深的血肿，并可精确控制血肿的排出量，较开颅血肿清除可以控制颅内压下降缓慢。由于手术时间短、出血少、脑组织暴露少，故损伤小，使术后患者意识障碍较快恢复，并发症发生率及死亡和植物生存状态的发生率下降[23]。而且，手术适用范围较广，即使是年龄较大或身体耐受性较差的

患者,也可以通过 MPST 进行治疗。

本研究所纳入的 13 篇 RCT 文献,各研究间无统计学异质性($P=0.60$, $I^2=0\%$),采用固定效应模式进行 Meta 分析,结果显示,MPST 与内科保守治疗在有效率方面差异有统计学意义($OR=4.29$, 95%CI 3.33 ~ 5.53, $P<0.01$)。同时,在恶化(死亡)率方面差异也有统计学意义($OR=0.25$, 95%CI 0.19 ~ 0.35, $P<0.01$)。

综上所述,通过 Meta 分析结果可以看出,研究组有效率明显高于对照组,初步证明了 MPST 治疗 HICH 疗效满意,安全可靠。血肿周围水肿可能是导致继发性脑损伤的主要因素[24],因此,微创手术能改善患者的远期预后,其机制除直接减轻血肿对脑组织的机械压迫外,更可能是降低了脑水肿等继发性脑损伤[25]。影响 HICH 的因素很多,超早期实行 MPST 患者术后神经功能恢复很好,是 HICH 手术治疗的方向[26]。但由于本研究未检索到国外符合条件的相关论文,纳入的研究均为国内发表文献,不能完全代表 MPST 的国际进展,且研究纳入的均为小样本 RCT,有可能产生偏倚及误差。建议有条件的单位严格遵照循证医学研究设计方案,制定统一规范的标准(操作及定位方法、时间窗等),采用立体定位设备,开展多中心、大样本 RCT,以客观全面探索 MPST 治疗 HICH 的益处和风险,并观察其远期疗效,为临床提供更为确凿的循证医学证据。

参考文献

[1] 中华医学会神经病学分会,中华医学会神经病学分会脑血管病学组 . 中国脑出血诊治指南 (2014) [J]. 中华神经科杂志 , 2015, 48 (6): 435–444. DOI: 10.3760/cma.j.issn.1006–7876.2015.06.002.
Chinise Society of Neurology, The Chinese Medical Association Branch of Neurology Cardiovascular Epidemiology Group. Guidelines for diagnosis and treatment of intracerebral hemorrhage in China (2014) [J]. Chin J Neurol, 2015, 48 (6): 435–444. DOI: 10.3760/cma.j.issn.1006–7876.2015.06.002.

[2] Misra UK, Kalita J, Vajpayee A, et al. Effect of single mannitol bolus in intracerebral hemorrhage [J]. Eur J Neurol, 2007, 14 (10): 1118–1123. DOI: 10.1111/j.1468–1331.2007.01918.x.

[3] Petzold A, Smith M. High intracranial pressure, brain herniation and death in cerebral venous thrombosis [J]. Stroke, 2006, 37 (2): 331–332. DOI: 10.1161/01.STR.0000199644.76930.dc.

[4] Wu G, Wang L, Hong Z, et al. Effects of minimally invasive techniques for evacuation of hematoma in basal ganglia on cortical spinal tract from patients with spontaneous hemorrhage: observed by diffusion tensor imaging [J]. Neurol Res, 2010, 32 (10): 1103–1109. DOI: 10.1179/016164110X12656393665008.

[5] 胡长林,吕涌涛,李志超 . 颅内血肿微创穿刺清除技术规范 [M]. 北京 : 人民卫生出版社 , 2014: 9.
Hu CL, Lyu YT, Li ZC. Intracranial hematoma minimally invasive puncture clear specification [M]. Beijing: People's Medical Publishing House, 2014: 9.

[6] 中华神经科学会 . 脑卒中患者临床神经功能缺损程度评分标准 (1995)[J]. 中华神经科杂志 , 1996, 29 (6): 381–383.
The Chinese Neuroscience Society. Degree of cerebral apoplexy patients with clinical nerve function defect score standard (1995) [J]. Chin J Neurol, 1996, 29 (6) : 381–383.

[7] Jadad AR, Moore RA, Carroll D, et al. Assessing the quality of reports of randomized clinical trials: is blinding necessary? [J]. Control Clin Trials, 1996, 17 (1): 1–12.

[8] Mantel N, Haenszel W. Statistical aspects of the analysis of data from retrospective studies of disease [J]. J Natl Cancer Inst, 1959, 22 (4): 719–748.

[9] DerSimonian R, Laird N. Meta–analysis in clinical trials [J]. Control Clin Trials, 1986, 7 (3): 177–188.

[10] 俸国洲 . 颅内血肿微创清除术治疗老年脑出血的临床分析 [J]. 吉林医学 , 2015, 4 (12): 2528–2529. DOI: 10.3969/j.issn.1004–0412.2015.12.054.
Feng GZ. Removal of intracranial hematoma minimally invasive treatment of elderly cerebral hemorrhage clinical analysis [J]. Jilin Med J, 2015, 4 (12): 2528–2529. DOI: 10.3969/j.issn.1004–0412.2015.12.054.

[11] 吴渝宪 , 王庆松 , 王伟文 , 等 . 老年脑出血患者颅内血肿微创伤治疗的临床研究 [J]. 中华老年心脑血管病杂志 , 2008, 10 (7): 524–526. DOI: 10.3969/j.issn.1009–0126.2008.07.015.
Wu YX, Wang QS, Wang WW, et al. The study of minimally invasive surgery in elderly patients with cerebral hemorrhage [J]. Chin J Geriatr Heart Brain Vessel Dis, 2008, 10 (7): 524–526. DOI: 10.3969/j.issn.1009–0126.2008.07.015.

[12] 李剑侠 . 颅内血肿微创清除技术与内科保守治疗高血压脑出血的临床疗效 [J]. 辽宁医学院学报 , 2014, 35 (3): 73–75.
Li JX. The clinical efficacy of minimally invasive removal of intracranial hematoma technology and conservative treatment of hypertensive cerebral hemorrhage [J]. J Liaoning Med Univ, 2014, 35 (3): 73–75.

[13] 汪兵 . 颅内血肿微创清除术治疗高血压脑出血 48 例的临床分析 [J]. 中国现代医生 , 2009, 47 (16): 74–75. DOI: 10.3969/j.issn.1673–9701.2009.16.036.
Wang B. Clinical analysis of intraeranial hematoma micro–invasive operation in treatment of 48 cases of hypertensive cerebral hemorrhage [J]. China Mod Doct, 2009, 47 (16): 74–75. DOI: 10.3969/j.issn.1673–9701.2009.16.036.

[14] 熊国文 . 改良——立体定向软通道微创介入与内科保守治疗高血压脑出血的疗效比较 [J/CD]. 中华临床医师杂志(电子版), 2016, 10 (11): 98–99.
Xiong GW. Improved—stereotactic soft channel of minimally invasive interventional compared with internal medicine conservative treatment the curative effect of hypertensive cerebral hemorrhage [J/CD]. Chin J Clin (Electron Version), 2016, 10 (11): 98–99.

[15] 王运飞 . 微创与传统内科保守治疗高血压脑出血的疗效分析 [J]. 中国实用神经疾病杂志, 2015, 17 (5): 37–39. DOI: 10.3969/j.issn.1673–5110.2015.05.020.
Wang YF. Curative effect of minimally invasive and internal medicine conservative method in treatment of patients with hypertensive cerebral hemorrhage [J]. Chin J Pract Nerv Dis, 2015, 17 (5): 37–39. DOI: 10.3969/j.issn.1673–5110.2015.05.020.

[16] 罗勇勇 . 微创清除术治疗高血压性脑出血 28 例疗效分析 [J]. 中国当代医药 , 2010, 17 (35): 22–23. DOI: 10.3969/j.issn.1674–4721.2010.35.011.
Luo YY. Removal of minimally invasive treatment of hypertensive hemorrhage, 28 cases [J]. China Mod Med, 2010, 17 (35): 22–23. DOI: 10.3969/j.issn.1674–4721.2010.35.011.

[17] 苏彦果 , 袁发东 , 李建明 , 等 . 微创清除治疗颅内血肿 60 例临床分析 [J]. 医学综述 , 2014, 20 (11): 2068–2070. DOI: 10.3969/j.issn.1006–2084.2014.11.061.
Su YG, Yuan FD, Li JM, et al. Clinical analysis of minimally invasive treatment of intracranial hematoma in 60 cases [J]. Med Recapitulate, 2014, 20 (11): 2068–2070. DOI: 10.3969/j.issn.1006–2084.2014.11.061.

[18] 袁士博 , 崔丹 , 王广义 , 等 . 颅内血肿微创清除术治疗高血压性脑出血 60 例临床分析 [J]. 中国实用医药 , 2013, 8 (10): 85. DOI: 10.3969/j.issn.1673–7555.2013.10.054.

Yuan SB, Cui D, Wang GY, et al. Removal of intracranial hematoma minimally invasive treatment of hypertensive cerebral hemorrhage of 60 cases of clinical analysis [J]. China Pract Med, 2013, 8 (10): 85. DOI: 10.3969/j.issn.1673-7555.2013.10.054.

[19] 谢雄根 . CT 定位颅内血肿微创清除术治疗高血压脑出血的临床分析 [J]. 中国当代医药 , 2010, 17 (27): 40-41. DOI: 10.3969/j.issn.1674-4721.2010.27.021.
Xie XG. CT localization of intracranial hypertension in minimally invasive treatment of cerebral hemorrhage [J]. China Mod Med, 2010, 17 (27): 40-41. DOI: 10.3969/j.issn.1674-4721.2010.27.021.

[20] 陈长春 , 花杰 . CT 引导下颅内血肿微创清除术治疗高血压性脑出血的临床研究 [J]. 现代中西医结合杂志 , 2009, 18 (15): 1720-1722. DOI: 10.3969/j.issn.1008-8849.2009.15.005.
Chen CC, Huan J. Clinical study of microinvasive evacuation by CT-guided on hypertensive intracerebral hemorrhage [J]. Mod J Integr Tradit Chin West Med, 2009, 18 (15): 1720-1722. DOI: 10.3969/j.issn.1008-8849.2009.15.005.

[21] 高卫丰 , 饶海承 , 顾彬 , 等 . 微创颅内血肿清除术对高血压性基底节区脑出血的疗效分析 [J]. 中国实用神经疾病杂志 , 2014, 17 (10): 16-18.
Gao WF, Rao HC, Gu B, et al. Analysis of the effect of minimally invasive evacuation of intracranial hematoma on patients with hypertensive cerebral hemorrhage in basal ganglia [J]. Chin J Pract Nerv Dis, 2014, 17 (10): 16-18.

[22] 黄中文 , 陶宁 , 文燕 . 颅内血肿微创清除术治疗高血压性脑出血的临床疗效观察 [J]. 重庆医学 , 2006, 35 (6): 553-554. DOI: 10.3969/j.issn.1671-8348.2006.06.038.
Huang ZW, Tao N, Wen Y. Removal of intracranial hematoma minimally invasive treatment the clinical effect of the treatment of hypertensive intracerebral hemorrhage [J]. Chongqing Med, 2006, 35 (6): 553-554. DOI: 10.3969/j.issn.1671-8348.2006.06.038.

[23] 潘剑威 , 詹仁雅 , 童鹰 , 等 . 基底节脑出血微创手术和传统开颅术的疗效比较及影响因素分析 [J]. 中华危重病急救医学 , 2006, 18 (5): 282-284. DOI: 10.3760/j.issn:1003-0603.2006.05.008.
Pan JW, Zhan RY, Tong Y, et al. Comparison of curative effect and analysis of influencing factors in patients with basal ganglion hemorrhage treated with traditional craniotomy and mini-invasive operation [J]. Chin Crit Care Med, 2006, 18 (5): 282-284. DOI: 10.3760/j.issn:1003-0603.2006.05.008.

[24] 毛群 , 张建宁 . 立体定向手术抽吸与内科综合治疗脑出血后血肿周边水肿的疗效及预后比较 [J]. 中国中西医结合急救杂志 , 2011, 18 (2): 100-102. DOI: 10.3969/j.issn.1008-9691.2011.02.011.
Mao Q, Zhang JN. Perihematomal brain edema and outcome in patients with intracerebral hemorrhage treated by stereotactic technique and conservative methods [J]. Chin J TCM WM Crit Care, 2011, 18 (2): 100-102. DOI: 10.3969/j.issn.1008-9691.2011.02.011.

[25] 孙廷强 , 赵曙光 , 郭伟 , 等 . 方体定向血肿引流术治疗老年患者幕上高血压脑出血 [J]. 中华危重病急救医学 , 2014, 26 (6): 446-448. DOI: 10.3760/cma.j.issn.2095-4352.2014.06.020.
Sun TQ, Zhao SG, Guo W, et al. Stereotactic hematoma drainage treatment of elderly patients with supratentorial hypertensive cerebral hemorrhage [J]. Chin Crit Care Med, 2014, 26 (6): 446-448. DOI: 10.3760/cma.j.issn.2095-4352.2014.06.020.

[26] 孙建华 , 陈玮 . 微创清除术联合丹参注射液治疗高血压脑出血的临床研究 [J]. 中国中西医结合急救杂志 , 2008, 15 (1): 28-30. DOI: 10.3321/j.issn:1008-9691.2008.01.008.
Sun JH, Chen W. Clinical study of minimally traumatic puncture drainage of hematoma combined with Salviae Miltiorrhizae injection in treatment of hypertensive cerebral hemorrhage [J]. Chin J TCM WM Crit Care, 2008, 15 (1): 28-30. DOI: 10.3321/j.issn:1008-9691.2008.01.008.

（收稿日期 : 2017-01-11）

· 读者 · 作者 · 编者 ·

本刊常用的不需要标注中文的缩略语

肠内营养（enteral nutrition, EN）
肠外营养（parenteral nutrition, PN）
二十碳五烯酸（eicosapentaenoic acid, EPA）
二十二碳六烯酸（docosahexaenoic acid, DHA）
γ- 亚麻酸（gamma-Linolenic Acid, GLA）
白细胞三烯 B4（leukotriene B4, LTB4）
原发性肺泡蛋白沉着症（primary alveolar proteinosis, PAP）
粒 - 巨噬细胞集落因子
（granulocyte/macrophage-colony stimulating factor, GM-CSF）
过碘酸希夫染色（periodic acid-Schiff staining, PAS）
经支气管镜肺活检（transbronchial lung biopsy, TBLB）
阿辛蓝染色（alcian blue staining, AB）
结核菌（tubercle bacillus, TB）
癫痫持续状态（status epilepticus, SE）
左室射血分数（left ventricular ejection fraction, LVEF）
磁共振血管造影（magnetic resonance angiography, MRA）
数字评定量尺（numerical rating scale, NRS）
语言评分法（visual rating scale, VRS）
疼痛行为评分（behavioral pain scale, BPS）
重症监护疼痛观察工具
（critical-care pain observation tool, CPOT）
格拉斯哥昏迷评分（Glasgow coma scale, GCS）
格拉斯哥预后评分（Glasgow outcome scale, GOS）
临床肺部感染评分（clinical pulmonary infection score, CPIS）
麻醉恢复室（postanesthesia care unit, PACU）
呼吸频率（respiratory rate, RR）
体质量指数（body mass index, BMI）
乳酸脱氢酶（Lactate dehydrogenase, LDH）
深静脉血栓（deep venous thrombosis, DVT）
肝肾联合移植
（simultaneous liver-kidney transplantation, SLK）
微粒子酶免疫法（microparticle enzyme immunoassay, MEIA）
机械通气（mechanical ventilation, MV）
内皮素（endothelin-1, ET-1）
左心耳（left atrial appendage, LAA）
经食管超声心动图（transesophageal echocardiography, TEE）
短暂性脑缺血发作（temporary ischemic attack, TIA）
世界卫生组织（World Health Organization, WHO）
国际抗癫痫联盟
（International League Against Epilepsy, ILAE）
美国麻醉医师协会
（American Society of Anesthesiologists, ASA）