

雌激素对急性百草枯中毒后肺组织氧化应激的影响

高渝峰 廖晓星 史晶 胡春林 黄澎 梁玉鹃 徐明 李翠琼

510620 广东广州,广州市第十二人民医院急诊科(高渝峰、史晶、黄澎、梁玉鹃),ICU(徐明),
心内科(李翠琼);510080 广东广州,中山大学附属第一医院急诊科(廖晓星、胡春林)

通讯作者:胡春林,Email:hu-chunlin@163.com

DOI: 10.3760/ema.j.issn.2095-4352.2016.10.007

【摘要】 目的 探讨雌激素对急性百草枯(PQ)中毒后肺组织氧化应激损伤的影响。方法 将32只成年新西兰雄性大白兔按随机数字表法分为模型组和雌激素干预组,每组16只。通过胃管内注入20% PQ 16 mg/kg 建立PQ中毒性肺损伤模型。雌激素干预组于染毒后每日静脉注射乙烯雌酚5 mg/kg,连续7 d;模型组染毒后每日注射等量生理盐水。各组分别于染毒后1、2、3 d处死3只动物取肺组织,采用2',7'-二氯二荧光黄双乙酸钠(DCFH-DA)探针检测细胞内活性氧(ROS)含量;采用硫代巴比妥酸(TBA)法测定丙二醛(MDA)含量;采用反转录-聚合酶链反应(RT-PCR)检测锰超氧化物歧化酶(MnSOD)mRNA表达;采用酶联免疫吸附试验(ELISA)检测线粒体三磷酸腺苷(ATP)含量;苏木素-伊红(HE)染色后,光镜下观察肺组织病理学改变,并进行肺损伤评分。**结果** PQ中毒后3 d内,动物肺组织ROS和MDA含量逐渐升高,MnSOD mRNA表达和ATP含量逐渐下降;雌激素干预后能显著减少PQ中毒后肺组织ROS和MDA的产生[3 d ROS(荧光强度): 161.05 ± 30.04 比 188.30 ± 31.80 , 3 d MDA (mmol/L): 98.71 ± 0.92 比 122.12 ± 1.24],上调MnSOD mRNA表达(积分A值: 3.05 ± 0.90 比 1.22 ± 0.24),同时提高肺组织线粒体ATP含量(ng/L: 3.75 ± 0.92 比 2.28 ± 0.29),差异均有统计学意义(均 $P < 0.01$)。光镜下显示:PQ中毒后肺组织充血、水肿明显,局灶性肺实变,肺间质及肺泡腔出现大量中性粒细胞浸润,肺泡间隔明显增厚,3 d时损伤最为严重;雌激素干预后肺组织损伤程度较模型组明显减轻,且3 d肺损伤评分较模型组明显降低(分: 11.8 ± 0.7 比 13.5 ± 1.0 , $P < 0.01$)。**结论** PQ中毒后肺组织各项氧化应激指标明显异常,病理损伤严重,并呈时间依赖性;雌激素可通过改善氧化应激减轻PQ中毒后的急性肺损伤。

【关键词】 百草枯; 中毒,急性; 雌激素; 肺损伤,急性; 氧化应激; 线粒体

基金项目:广东省医学科学技术研究基金项目(A2013550)

Effects of estrogen on oxidative stress of the lung tissue induced by acute paraquat poisoning Gao Yufeng, Liao

Xiaoxing, Shi Jing, Hu Chunlin, Huang Peng, Liang Yujuan, Xu Ming, Li Cuiqiong

Department of Emergency, Twelfth Peoples' Hospital of Guangzhou, Guangzhou 510620, Guangdong, China (Gao YF, Shi

J, Huang P, Liang YJ); Department of Intensive Care Unit, Twelfth Peoples' Hospital of Guangzhou, Guangzhou 510620,

Guangdong, China (Xu M); Department of Cardiovascular, Twelfth Peoples' Hospital of Guangzhou, Guangzhou 510620,

Guangdong, China (Li CQ); Department of Emergency, First Hospital Affiliated to Sun Yat-sen University, Guangzhou

510080, Guangdong, China (Liao XX, Hu CL)

Corresponding author: Hu Chunlin, Email: hu-chunlin@163.com

【Abstract】 Objective To explore the effects of estrogen on oxidative stress of the lung tissue induced by acute paraquat (PQ) poisoning. **Methods** Thirty-two male adult New Zealand rabbits were randomly divided into model group and estrogen intervention group, 16 rabbits in each group. The model of lung injury induced by PQ poisoning was reproduced by feeding 16 mg/kg of 20% PQ through gastric tube. The rabbits in estrogen intervention group received intravenous infusion of 5 mg/kg estrogen after PQ challenge for 7 days, and the rabbits in model group received an equal volume of normal saline. Three rabbits in each group were sacrificed at 1, 2 and 3 days respectively after exposure. The lung tissue was harvested, the levels of reactive oxygen species (ROS) was determined by 2',7'-dichlorofluorescein diacetate (DCFH-DA), malondialdehyde (MDA) was determined by thiobarbituric acid (TBA), the mRNA expression of manganese-containing superoxide dismutase (MnSOD) was determined by reverse transcription-polymerase chain reaction (RT-PCR), and adenosine triphosphatase (ATP) content in mitochondrion was determined by enzyme linked immunosorbent assay (ELISA). The pathological changes in lung were observed under light microscopy using

hematoxylin and eosin (HE) staining, and the lung injury was evaluated with lung injury score. **Results** The contents of ROS and MDA in lung within 3 days after PQ poisoning were gradually increased, and MnSOD mRNA expression and ATP content were gradually decreased. Estrogen intervention could significantly reduce the production of ROS and MDA after PQ poisoning [3-day ROS (fluorescence intensity): 161.05 ± 30.04 vs. 188.30 ± 31.80 , 3-day MDA (mmol/L): 98.71 ± 0.92 vs. 122.12 ± 1.24], up-regulate MnSOD mRNA expression (integral A value: 3.05 ± 0.90 vs. 1.22 ± 0.24), and increase ATP content in mitochondrion (ng/L: 3.75 ± 0.92 vs. 2.28 ± 0.29) with statistically significant differences (all $P < 0.01$). In lung tissue after PQ poisoning, congestion, edema, focal pulmonary consolidation, pulmonary interstitial and alveolar space were infiltrated by a large number of neutrophil, alveolar interval were thickened obviously and the above phenomenon were most serious at 3 days after poisoning as shown under optical microscope. Estrogen intervention could significantly improve lung injury as compared with that of model group, and the lung injury score at 3 days was significantly lower than that of model group (11.8 ± 0.7 vs. 13.5 ± 1.0 , $P < 0.01$). **Conclusions** The oxidative stress indicators in the lung tissue after PQ poisoning were obviously abnormal, the pathological damage was serious with time dependence. The administration of estrogen can reduce acute lung injury after PQ poisoning by reducing the oxidative stress.

【Key words】 Paraquat; Acute poisoning; Estrogen; Acute lung injury; Oxidative stress; Mitochondria

Fund program: Medical Science and Technology Research Fund Project of Guangdong Province (A2013550)

百草枯(PQ)是目前国内使用量最大的有机杂环类接触性脱叶剂及除草剂,中毒后机体的特征性改变为迅速进展的肺损伤。由于PQ中毒后缺乏有效解毒药物及治疗手段^[1-3],国内发表的较大规模研究显示其病死率高达60.4%~90.0%^[4-5]。中毒剂量和中毒至洗胃时间是影响急性PQ中毒预后的独立危险因素,患者常死于中毒性肺损伤导致的呼吸衰竭(呼衰)^[6-7]。肺组织及其线粒体的氧化应激启动细胞凋亡,是目前学术界广泛认同的导致PQ中毒性肺损伤的机制之一^[1-2, 8-9],拮抗氧化应激是治疗的有效方法。研究表明,雌激素具有抗组织氧化应激肺保护作用^[10],但其对PQ导致肺氧化应激损伤的作用如何,目前少有报道。体内普遍存在的超氧化物歧化酶(SOD)可保护细胞免受氧化应激损伤,通过歧化反应清除超氧自由基,其中铜锌SOD(CuZnSOD)存在于细胞质,细胞外SOD存在于关节腔、脑膜腔积液等,锰SOD(MnSOD)存在于线粒体,具有抗氧化能力^[11]。本实验通过观察雌激素干预对PQ导致急性肺损伤(ALI)相关指标的影响,探讨雌激素是否通过MnSOD对PQ肺氧化应激损伤起保护作用,为雌激素用于PQ中毒临床救治提供实验依据。

1 材料与方法

1.1 实验动物分组处理及模型制备:32只成年新西兰雄性大白兔,体重2.1~2.3 kg,由中山大学实验动物中心提供,动物合格证号:YCSK 2015-0025。按随机数字表法将动物分为模型组和雌激素干预组,每组16只。通过胃管内注入20% PQ 16 mg/kg建立PQ中毒性肺损伤模型。雌激素干预组于染毒

后每日静脉注射乙烯雌酚5 mg/kg,连续7 d;模型组每日注射等量生理盐水。

本实验获得中山大学实验动物伦理委员会批准,动物处置过程符合动物伦理学标准,实验在中山大学卫生部辅助循环重点实验室进行。

1.2 检测指标及方法:各组于染毒后1、2、3 d分别取3只动物,氯胺酮麻醉后处死,迅速分离肺组织,制备肺组织匀浆;取右肺组织置于-80℃冰箱中保存,用于检测细胞内活性氧(ROS)、丙二醛(MDA)、MnSOD和三磷酸腺苷(ATP)水平;取左下肺组织置于-4℃冰箱中,用于苏木素-伊红(HE)染色制片。

1.2.1 2',7'-二氢二氯荧光黄双乙酸钠(DCFH-DA)探针检测细胞内ROS含量:取肺组织匀浆,加入含终浓度20 μmol/L DCFH-DA的磷酸盐缓冲液(PBS),37℃避光温育30 min,荧光显微镜下观察并照相。以二氯荧光黄(DCF)平均荧光强度反映细胞内ROS水平,DCF可发出绿色荧光,结果用HPIAS-1000型图像分析仪分析。

1.2.2 硫代巴比妥酸(TBA)法测定肺组织MDA含量:取肺组织匀浆,操作按试剂盒说明书进行。

1.2.3 反转录-聚合酶链反应(RT-PCR)检测肺组织MnSOD mRNA表达:取出液氮中保存的肺组织标本,提取总RNA并反转录合成cDNA。PCR扩增:参照GenBank NM_000636和NM_001101分别设计出MnSOD和内参照β-肌动蛋白(β-actin)的扩增引物,由上海生工生物工程有限公司合成。扩增反应体积30 μL,94℃预变性5 min,94℃变性50 s,55℃复性50 s,72℃延伸60 s,循环35次;72℃末

端延伸 5 min。将扩增产物进行琼脂糖凝胶电泳,使用英国 SYNGENE 凝胶成像分析系统对扩增产物的电泳条带进行灰度扫描,分析积分吸光度(A)值,以 MnSOD 与 β -actin 的积分 A 值比值作为表达量。

1.2.4 酶联免疫吸附试验(ELISA)检测肺组织线粒体 ATP 含量:取肺组织匀浆,离心后沉淀即为线粒体,加入 ATP、二磷酸腺苷(ADP)、一磷酸腺苷(AMP)等比例混合标准品,离心后作为测定样品。应用高效液相色谱仪检测组织中 ATP 含量,操作按试剂盒说明书进行。

1.2.5 肺组织病理学观察:取右下肺叶, PBS 冲洗,中性甲醛溶液固定,常规脱水、浸蜡包埋、切片, HE 染色后光镜下观察组织病理学改变,并从肺泡充血、出血、间隙或血管壁中性粒细胞浸润或聚集、肺泡间隔增厚或透明膜形成 4 个方面进行评分,按病变轻重进行 0~4 分半定量分析,累加各项评分的总分作为肺损伤评分^[8-9,12]。

1.3 统计学方法:用 SPSS 17.0 软件进行数据分析,计量资料以均数 \pm 标准差($\bar{x} \pm s$)表示,多组均数间比较用完全随机设计资料的单因素方差分析(one-way ANOVA),组间两两比较采用 LSD-*t* 检验;以 $P < 0.05$ 为差异具有统计学意义。

2 结果

2.1 雌激素干预对 PQ 中毒肺组织各项氧化应激指标的影响

2.1.1 雌激素可减少 PQ 中毒肺组织 ROS 的产生(表 1):模型组和雌激素组前 3 d 肺组织细胞内 ROS 含量随时间延长逐渐增加,但雌激素组各时间点 ROS 含量较模型组显著降低,差异有统计学意义(均 $P < 0.05$)。

2.1.2 雌激素可减少 PQ 中毒肺组织 MDA 的产生(表 1):模型组和雌激素组前 3 d 肺组织 MDA 含量均随时间延长逐渐增加,但雌激素组各时间点 MDA 含量显著低于模型组(均 $P < 0.01$)。

2.1.3 雌激素可促进肺组织 MnSOD mRNA 表达(表 1):模型组和雌激素组前 3 d 肺组织 MnSOD mRNA 表达逐渐下调,但雌激素组各时间点 MnSOD mRNA 表达均较模型组显著上调(均 $P < 0.01$)。

2.1.4 雌激素可提高肺组织线粒体 ATP 含量(表 1):模型组和雌激素组前 3 d 肺组织线粒体 ATP 含量均逐渐降低,但雌激素组各时间点 ATP 含量较模型组显著增高(均 $P < 0.01$)。

2.2 雌激素可改善肺组织病理学改变(图 1):光镜下显示, PQ 中毒后肺组织内充血、水肿明显,可见局灶性肺实变,肺间质及肺泡腔出现大量中性粒细胞浸润,主要分布在肺泡内、肺间质和肺血管内,部分肺泡内被浸润细胞堵塞且有出血,肺泡间隔明显增厚;肺组织损伤随中毒时间延长逐渐加重,3 d 尤为明显。雌激素组也可见肺组织内充血、水肿、局灶性肺实变,肺间质及肺泡腔出现中性粒细胞浸润,肺泡间隔增厚,且随中毒时间延长而加重,但损伤程度较模型组明显减轻。雌激素组各时间点肺损伤评分较模型组明显降低(均 $P < 0.01$; 表 1)。

表 1 雌激素对 PQ 中毒大白兔不同时间点肺组织各项氧化应激指标和肺损伤评分的影响($\bar{x} \pm s$)

组别	动物数(只)	ROS(荧光强度)	MDA(mmol/L)	MnSOD mRNA(积分 A 值)	ATP(ng/L)	肺损伤评分(分)
模型组 1 d	3	66.30 \pm 11.89	47.28 \pm 1.43	1.97 \pm 0.58	3.95 \pm 0.52	10.8 \pm 1.5
模型组 2 d	3	149.70 \pm 26.86 ^a	114.75 \pm 1.20 ^a	1.59 \pm 0.36 ^b	3.29 \pm 0.26	13.0 \pm 0.9 ^b
模型组 3 d	3	188.30 \pm 31.80 ^{ac}	122.12 \pm 1.24 ^{ac}	1.22 \pm 0.24 ^{ac}	2.28 \pm 0.29 ^b	13.5 \pm 1.0 ^a
雌激素组 1 d	3	59.17 \pm 10.59 ^d	33.05 \pm 1.25 ^e	4.36 \pm 1.00 ^e	7.39 \pm 1.20 ^e	6.5 \pm 0.8 ^e
雌激素组 2 d	3	124.67 \pm 21.53 ^{ae}	81.51 \pm 0.68 ^{ae}	3.61 \pm 0.86 ^{be}	5.91 \pm 0.73 ^{be}	8.7 \pm 0.9 ^{be}
雌激素组 3 d	3	161.05 \pm 30.04 ^{ace}	98.71 \pm 0.92 ^{ace}	3.05 \pm 0.90 ^{bce}	3.75 \pm 0.92 ^{ace}	11.8 \pm 0.7 ^{ace}

注: PQ 为百草枯, ROS 为活性氧, MDA 为丙二醛, MnSOD 为锰超氧化物歧化酶, ATP 为三磷酸腺苷;与本组 1 d 比较,^a $P < 0.01$,^b $P < 0.05$;与本组 2 d 比较,^c $P < 0.05$;与模型组同期比较,^d $P < 0.05$,^e $P < 0.01$

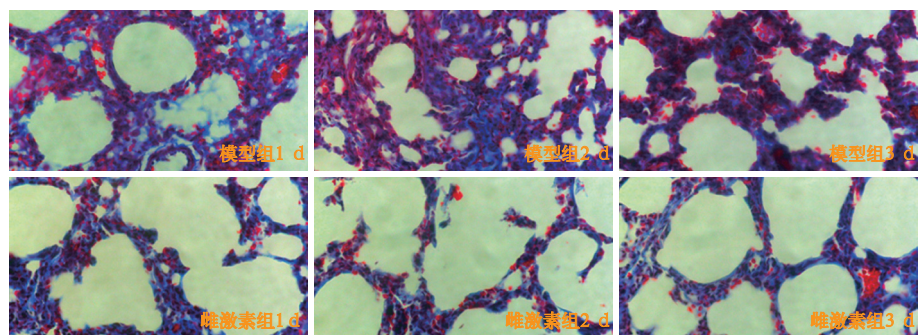


图 1 光镜下观察模型组和雌激素组兔百草枯(PQ)中毒后不同时间点肺组织病理学改变 PQ 中毒后肺组织充血、水肿明显,局灶性肺实变,肺间质及肺泡腔出现大量中性粒细胞浸润;用雌激素干预后肺组织充血、水肿、肺实变和中性粒细胞浸润均明显减轻 HE 染色 低倍放大

3 讨论

PQ对机体的毒性损伤涉及多个器官,由于PQ通过聚胺途径主动摄取并积聚在肺内,使得肺组织药物浓度最高,是血浆浓度的10~90倍^[13-14],因此肺脏成为PQ损伤的主要靶器官^[15]。近年来,PQ导致线粒体损伤在ALI和肺纤维化发生发展中的作用越来越受到重视。当前的研究证据表明,PQ主要通过以下几方面损伤线粒体^[16-17]:①抑制SOD和过氧化氢酶的活性,以削弱机体的抗氧化作用。②通过脂质过氧化作用,增加线粒体细胞膜的通透性,促使线粒体细胞器凋亡。③减少机体内还原型谷胱甘肽合成,削弱线粒体对氧化应激损伤的抵抗能力。④通过氧化磷酸化解耦联作用抑制氧化-还原链及ATP合成酶的活性,影响线粒体能量合成,导致线粒体破坏。⑤使线粒体上Ca²⁺依赖的内膜通透性转换孔不适当打开,导致线粒体内膜去极化、解耦联和基质肿胀。本研究结果表明,模型组动物肺组织MnSOD mRNA表达明显下调,表明PQ中毒损伤了肺组织的抗氧化能力,而雌激素干预后可上调MnSOD mRNA表达,增强肺组织抗氧化能力,减轻线粒体损伤,雌激素干预后肺组织线粒体ATP含量明显高于模型组就是一个很好的证明。

线粒体是凋亡的决定性环节,也是细胞内氧化应激的源头。有研究表明,PQ诱导的细胞整体水平的ROS增加主要来源于线粒体^[18]。PQ的毒性导致肺组织线粒体损伤诱发机体氧化-还原系统破坏,引起细胞氧化应激,是导致和启动肺损伤的主要分子机制之一^[5]。PQ积聚在肺内,首先进入线粒体参加氧化-还原反应,产生大量的ROS,导致线粒体损伤出现基因异常表达并启动细胞凋亡^[19-20]。线粒体是细胞内产生ROS等自由基的关键部位,也是氧化应激损伤的主要靶细胞器,在细胞能量代谢、细胞凋亡等过程中起重要作用。生物体内同时存在抗氧化体系,在生理条件下维持动态平衡,如果平衡被破坏,线粒体损伤将引起一系列的细胞功能障碍。因此,线粒体损伤在PQ中毒致肺损伤的形成过程中扮演着重要角色。DCFH-DA可进入细胞内水解、氧化,形成高荧光DCF,且与细胞内的ROS含量成正比。因此,本研究用DCF的平均荧光强度直接反映细胞内ROS含量,结果显示,PQ中毒后实验动物肺组织内ROS含量明显升高,3d达到高峰;雌激素干预后各时间点肺组织ROS含量均显著低于模型组,表明雌激素可以减少PQ中毒后ROS的产生,

从而减轻氧化应激损伤。

PQ对肺组织线粒体的损害作用在体内外实验已经得到证实^[21]。MDA是氧自由基攻击细胞膜中多链不饱和脂肪酸引发脂质过氧化反应后产生的降解产物,可引起细胞代谢及功能障碍。MDA含量越高,表明机体受自由基攻击后脂质过氧化及细胞损伤越严重。MDA是脂质过氧化反应的标志,被用来反映氧化应激程度^[22]。在线粒体抗氧化酶体系中,MnSOD是最主要的成分,可以通过清除自由基以保护线粒体免受氧化损伤的危害,抑制氧化应激损伤是治疗PQ中毒致肺损伤的重要途径。本研究结果显示,与模型组比较,雌激素干预后可明显上调肺组织MnSOD表达,减轻氧化应激损伤,使得MDA含量显著降低,肺组织内中性粒细胞浸润明显减少,最终改善肺损伤评分。

通过调控PQ中毒后肺氧化应激损伤过程减轻肺损伤是目前研究的重要思路^[1-3],而线粒体既是能量来源也是产生氧自由基的重要场所。既往研究表明,雌激素可通过调节细胞内蛋白质的合成而发挥生物学效应,并能够调节线粒体功能,抑制线粒体中ROS的合成^[23-24]。同时,雌激素可对线粒体产生保护作用,减轻PQ中毒时ALI和抑制肺纤维化的形成^[23-24],这与本研究结果类似,为临床应用雌激素治疗PQ中毒提供了坚实的实验依据。

参考文献

- [1] 孟潇潇,刘刊,谈玖婷,等.百草枯中毒大鼠肺纤维化与内质网应激的关系[J].中华危重病急救医学,2013,25(6):331-334. DOI: 10.3760/cma.j.issn.2095-4352.2013.06.004.
Meng XX, Liu K, Tan JT, et al. The relationship of endoplasmic reticulum stress with paraquat induced lung fibrosis in rats [J]. Chin Crit Care Med, 2013, 25 (6): 331-334. DOI: 10.3760/cma.j.issn.2095-4352.2013.06.004.
- [2] 赵光举,李声琴,洪广亮,等.白藜芦醇对百草枯中毒小鼠肺损伤的干预及机制[J].中华危重病急救医学,2016,28(1):33-37. DOI: 10.3760/cma.j.issn.2095-4352.2016.01.007.
Zhao GJ, Li SQ, Hong GL, et al. The effect of resveratrol on paraquat-induced acute lung injury in mice and its mechanism [J]. Chin Crit Care Med, 2016, 28 (1): 33-37. DOI: 10.3760/cma.j.issn.2095-4352.2016.01.007.
- [3] 郭宏兴,高珂,罗亮,等.早期百草枯中毒大鼠的急性肝损伤研究[J].中华危重病急救医学,2014,26(6):374-378. DOI: 10.3760/cma.j.issn.2095-4352.2014.06.002.
Guo HX, Gao K, Luo L, et al. Early acute liver injury in paraquat poisoning rats [J]. Chin Crit Care Med, 2014, 26 (6): 374-378. DOI: 10.3760/cma.j.issn.2095-4352.2014.06.002.
- [4] 王金柱,兰超,李莉,等.176例急性百草枯中毒患者预后危险因素分析[J].中国中西医结合急救杂志,2013,20(4):240-243. DOI: 10.3969/j.issn.1008-9691.2013.04.019.
Wang JZ, Lan C, Li L, et al. Analysis of risk factors for prognoses of 176 patients with acute paraquat intoxication [J]. Chin J TCM WM Crit Care, 2013, 20 (4): 240-243. DOI: 10.3969/j.issn.1008-9691.

- 2013.04.019.
- [5] 时红霞, 孟广芹, 刘晶, 等. 连续性静-静脉血液滤过联合血液灌流救治百草枯中毒[J]. 中国中西医结合急救杂志, 2010, 17(2): 120-121. DOI: 10.3969/j.issn.1008-9691.2010.02.023.
- Shi HX, Meng GQ, Liu J, et al. Continuous veno-venous hemofiltration combined with hemoperfusion in treatment of paraquat poisoning [J]. Chin J TCM WM Crit Care, 2010, 17(2): 120-121. DOI: 10.3969/j.issn.1008-9691.2010.02.023.
- [6] Satomi Y, Sakaguchi K, Kasahara Y, et al. Novel and extensive aspects of paraquat-induced pulmonary fibrogenesis: comparative and time-course microarray analyses in fibrogenic and non-fibrogenic rats [J]. J Toxicol Sci, 2007, 32(5): 529-553.
- [7] Chen JQ, Cammarata PR, Baines CP, et al. Regulation of mitochondrial respiratory chain biogenesis by estrogens/estrogen receptors and physiological, pathological and pharmacological implications [J]. Biochim Biophys Acta, 2009, 1793(10): 1540-1570. DOI: 10.1016/j.bbamer.2009.06.001.
- [8] 王泽惠, 王永进, 侯云生, 等. 阿魏酸钠对百草枯中毒大鼠急性肺损伤的保护作用[J]. 中华急诊医学杂志, 2006, 15(7): 599-602. DOI: 10.3760/cma.j.issn.1671-0282.2006.07.006.
- Wang ZH, Wang YJ, Hou YS, et al. Protective effects of sodium ferulate on acute lung injury induced by paraquat in rats [J]. Chin J Emerg Med, 2006, 15(7): 599-602. DOI: 10.3760/cma.j.issn.1671-0282.2006.07.006.
- [9] 史晶, 胡春林, 高渝峰, 等. 血小板内皮细胞黏附分子-1与百草枯中毒后兔肺损伤的关系[J]. 中华急诊医学杂志, 2011, 20(7): 712-716. DOI: 10.3760/cma.j.issn.1671-0282.2011.07.009.
- Shi J, Hu CL, Gao YF, et al. The relationship between platelet endothelial cell adhesion molecule-1 (PECAM-1) and paraquat induced lung injury in rabbits [J]. Chin J Emerg Med, 2011, 20(7): 712-716. DOI: 10.3760/cma.j.issn.1671-0282.2011.07.009.
- [10] 任艺. 雌激素在百草枯中毒致急性肺损伤及肺纤维化中的作用[J]. 中国急救医学, 2011, 31(3): 269-271. DOI: 10.3969/j.issn.1002-1949.2011.03.022.
- Ren Y. Role of estrogen in paraquat-induced acute lung injury and pulmonary fibrosis [J]. Chin J Crit Care Med, 2011, 31(3): 269-271. DOI: 10.3969/j.issn.1002-1949.2011.03.022.
- [11] 刘小兰, 刘晓红, 张欣, 等. MnSOD 与 FeSOD 的结构和催化机理研究进展[J]. 有机化学, 2003, 23(1): 30-36. DOI: 10.3321/j.issn.0253-2786.2003.01.004.
- Liu XL, Liu XH, Zhang X, et al. Progress in the Structure and Catalysis Mechanism of MnSOD and FeSOD [J]. Chin J Org Chem, 2003, 23(1): 30-36. DOI: 10.3321/j.issn.0253-2786.2003.01.004.
- [12] Gupta SP, Patel S, Yadav S, et al. Involvement of nitric oxide in maneb- and paraquat-induced Parkinson's disease phenotype in mouse: is there any link with lipid peroxidation? [J]. Neurochem Res, 2010, 35(8): 1206-1213. DOI: 10.1007/s11064-010-0176-5.
- [13] Dinis-Oliveira RJ, Duarte JA, Sánchez-Navarro A, et al. Paraquat poisonings: mechanisms of lung toxicity, clinical features, and treatment [J]. Crit Rev Toxicol, 2008, 38(1): 13-71. DOI: 10.1080/10408440701669959.
- [14] 中国医师协会急诊医师分会. 急性百草枯中毒诊治专家共识(2013)[J]. 中国急救医学, 2013, 33(6): 484-489. DOI: 10.3969/j.issn.1002-1949.2013.6.002.
- Chinese College of Emergency Physicians. Expert consensus on diagnosis and treatment for acute paraquat poisoning (2013) [J]. Chin J Crit Care Med, 2013, 33(6): 484-489. DOI: 10.3969/j.issn.1002-1949.2013.6.002.
- [15] 卢中秋. 急性百草枯中毒的救治: 任重道远[J]. 中华危重病急救医学, 2015, 27(4): 241. DOI: 10.3760/cma.j.issn.2095-4352.2015.04.001.
- Lu ZQ. The treatment of acute paraquat poisoning: a long and hard way [J]. Chin Crit Care Med, 2015, 27(4): 241. DOI: 10.3760/cma.j.issn.2095-4352.2015.04.001.
- [16] Mohammadi-Bardbori A, Ghazi-Khansari M. Alternative electron acceptors: Proposed mechanism of paraquat mitochondrial toxicity [J]. Environ Toxicol Pharmacol, 2008, 26(1): 1-5. DOI: 10.1016/j.etap.2008.02.009.
- [17] 刘刚, 宋冬梅, 江宇, 等. 血红素氧合酶-1在急性百草枯中毒小鼠肺组织中的表达及意义[J]. 中华危重病急救医学, 2015, 27(4): 280-284. DOI: 10.3760/cma.j.issn.2095-4352.2015.04.011.
- Liu G, Song DM, Jiang Y, et al. Expression of heme oxygenase-1 in lung tissue of paraquat poisoned mice and its significance [J]. Chin Crit Care Med, 2015, 27(4): 280-284. DOI: 10.3760/cma.j.issn.2095-4352.2015.04.011.
- [18] Smith RA, Hartley RC, Cochemé HM, et al. Mitochondrial pharmacology [J]. Trends Pharmacol Sci, 2012, 33(6): 341-352. DOI: 10.1016/j.tips.2012.03.010.
- [19] González-Polo RA, Rodríguez-Martín A, Morán JM, et al. Paraquat-induced apoptotic cell death in cerebellar granule cells [J]. Brain Res, 2004, 1011(2): 170-176. DOI: 10.1016/j.brainres.2004.02.078.
- [20] Castello PR, Drechsel DA, Patel M. Mitochondria are a major source of paraquat-induced reactive oxygen species production in the brain [J]. J Biol Chem, 2007, 282(19): 14186-14193. DOI: 10.1074/jbc.M700827200.
- [21] Wang GY, Hirai K, Shimada H. Mitochondrial breakage induced by the herbicide paraquat in cultured human lung cells [J]. J Electron Microsc (Tokyo), 1992, 41(3): 181-184.
- [22] Kim H, Lee SW, Baek KM, et al. Continuous hypoxia attenuates paraquat-induced cytotoxicity in the human A549 lung carcinoma cell line [J]. Exp Mol Med, 2011, 43(9): 494-500. DOI: 10.3858/emmm.2011.43.9.056.
- [23] Razmara A, Duckles SP, Krause DN, et al. Estrogen suppresses brain mitochondrial oxidative stress in female and male rats [J]. Brain Res, 2007, 1176: 71-81. DOI: 10.1016/j.brainres.2007.08.036.
- [24] Razmara A, Sunday L, Stirone C, et al. Mitochondrial effects of estrogen are mediated by estrogen receptor alpha in brain endothelial cells [J]. J Pharmacol Exp Ther, 2008, 325(3): 782-790. DOI: 10.1124/jpet.107.134072.

(收稿日期: 2016-07-11)

(本文编辑: 孙茜, 李银平)

欢迎订阅 2017 年《中国中西医结合急救杂志》 CN 12-1312/R

中国中西医结合学会主办 中文核心期刊 中国科技论文统计源期刊

全国各地邮局订阅, 邮发代号: 6-93 定价: 每期 30 元 全年 180 元

杂志社网址: <http://www.cccm-em120.com> 投稿邮箱: cccm@em120.com

本刊社地址: 天津市和平区睦南道 122 号 电话: 022-23197150