· 论著 ·

胰岛素样生长因子结合蛋白-2 与足月及早产新生大鼠高氧肺损伤的关系

刘汉楚 常立文 容志惠 祝华平 张谦慎 陈红兵 李文斌

【摘要】 目的 探讨高浓度氧对足月及早产新生大鼠肺发育的影响及高氧肺损伤与胰岛素样生长因子结合蛋白-2(IGFBP-2)的关系。**方法** 将孕 22 d 自然出生(足月)及孕 21 d 行剖宫术提前娩出(早产)的新生大鼠在生后 2 d 随机分为足月空气组(Ⅰ组)、足月高氧组(Ⅱ组)、早产空气组(Ⅲ组)、早产高氧组(Ⅳ组)。Ⅱ、Ⅳ组持续暴露于氧含量为 85%的氧箱中,Ⅰ、Ⅲ组置于同室空气中。每日记录大鼠存活率,分别于出生后 4、7、10、14 和 21 d 活杀取肺组织标本,作病理学检查、辐射状肺泡计数(RAC)。用蛋白质免疫印迹法(Western blotting)及逆转录-聚合酶链反应(RT-PCR)分别测定 IGFBP-2 肺表达浓度及 mRNA 表达。**结果** 高氧组自出生 7 d 后大鼠存活率较空气组显著下降(P 均<0.01),但Ⅱ、Ⅳ组间差异无统计学意义(P>0.05)。空气组肺组织无炎症病变;高氧组出生 7 d 和 14 d 时呈肺泡炎改变,21 d 时肺泡炎改变明显加重,且肺泡生成受阻滞,肺泡结构囊泡化;Ⅱ、Ⅳ组各时间点 RAC 值较相应Ⅰ、Ⅲ组显著减少(P 均<0.01)。高氧Ⅱ、Ⅳ组出生4 d 和 14 d IGFBP-2 表达强度均较对应的Ⅰ、Ⅲ组增强(P 均<0.01);IGFBP-2 mRNA 表达变化与其肽浓度变化相似。**结论** 长期高氧暴露可引起足月和早产新生大鼠亚急性肺损伤和肺发育阻滞,IGFBP-2 异常表达;这可能是高氧导致亚急性肺损伤及肺发育阻滞的重要机制之一。

【关键词】 胰岛素样生长因子结合蛋白-2; 高氧; 肺损伤; 新生大鼠

Relation of insulin-like growth factor binding protein-2 with hyperoxia-induced lung injury in term and premature neonatal rats

LIU Han-chu, CHANG Li-wen, RONG Zhi-hui, ZHU Hua-ping, ZHANG Qian-shen, CHEN Hong-bing, LI Wen-bin. Department of Pediatrics, Tongji Hospital, Tongji Medical College, Huazhong University of Science and Technology, Wuhan 430030, Hubei, China

【Abstract】 Objective To study the deleterious effect of prolonged hyperoxic exposure on term and premature neonatal rat lungs and investigate the relationship between insulin-like growth factor binding protein (IGFBP)-2 and hyperoxia-induced lung injury in neonatal rats. **Methods** At the 22nd postnatal day Sprague-Dawley (SD) term-newborn or preterm-newborn rats were randomly divided into 4 groups. group Ⅰ: term-rats+air group; group Ⅱ: term-rats+hyperoxia group; group Ⅲ: preterm-rats+air group; group Ⅳ: preterm-rats+hyperoxia group. The rats in group Ⅱ and Ⅳ were exposed to about 85% (in volume) O_2. The rats in group Ⅰ and Ⅲ were exposed to air in the same rooms. At 4, 7, 10, 14 and 21 days after birth, eight rats in each group were killed. The mortality of newborn rats was also recorded and lung radical alveolar counts (RAC) were examined. Lung histopathology with hematoxylin and eosin (HE) staining was examined; The protein and mRNA of IGFBP-2 in the lung tissue were determined by Western blotting and by reverse transcription-polymerase chain reaction (RT-PCR). **Results** After 7 days of 85% O_2 exposure, the survival rate in group Ⅱ, Ⅳ were significant lower compared with group Ⅰ, Ⅲ (all P<0.01), but no difference was found between group Ⅳ and group Ⅱ (P>0.05). No inflammatory change in lung tissue was found in group Ⅰ and Ⅲ. After 7 - 14 days of hyperoxia exposure, blood vessels in group Ⅱ, Ⅳ were dilated. Red blood cells and inflammatory cells were seen infiltrating into the alveolar space, and interstitium was thickened. After 21 days of hyperoxic exposure, inflammatory changes in group Ⅱ became more marked, and the alveolar walls or alveolar septa were markedly thickened. The formation of alveoli in group Ⅱ, Ⅳ was retarded and RACs at all time points were significantly lower than those in group Ⅰ, Ⅲ (all P<0.01). After 4 days and 14 days, the expression of IGFBP-2 in the group Ⅱ and Ⅳ were significantly higher than those in group Ⅰ, Ⅲ (all P<0.01). The expression of mRNA of IGFBP-2 showed the same tendency of the protein in all 4 groups. **Conclusion** The prolonged exposure to hyperoxia may cause subacute lung injury and the retardation of lung development in term-neonatal or preterm-neonatal rats. The abnormal expressions of IGFBP-2 correlate with hyperoxia-induced lung injury in neonatal rats.

【Key words】 insulin-like growth factor binding protein-2; hyperoxia; lung injury; neonatal rat

基金项目:国家"十五"科技攻关计划资助项目(2004BA720A11);国家自然科学基金资助项目(30471824)

作者单位:430030 湖北武汉,华中科技大学同济医学院附属同济医院儿科

作者简介:刘汉楚(1959-),男(汉族),湖北省人,医学博士,主任医师,主要从事新生儿疾病的研究,发表论文 20 多篇,现在武汉市儿童医院新生儿科工作。

万方数据

氧疗是抢救高危新生儿最重要的方法之一，其能有效地提高血氧分压，以满足机体对氧的需求。但是长时间吸入高浓度氧（高氧）可导致不同程度的急、慢性肺损伤，是新生儿支气管肺发育不良（BPD）的致病因素之一[1]。关于高氧的肺损伤机制目前尚不十分清楚。本研究中采用给予足月和早产大鼠长期吸入高氧，观察胰岛素样生长因子结合蛋白-2（IGFBP-2）的表达情况，以期阐明足月儿对高氧的耐受情况以及 IGFBP-2 与高氧肺损伤的关系。

1　材料与方法

1.1　实验动物及分组：选择健康 SD 大鼠（由同济医学院实验动物中心提供）进行交配，取其孕 22 d 自然出生足月鼠和孕 21 d 行剖宫术提前娩出早产鼠，适应性饲养 1 d 后按新生鼠和早产鼠平均分配，每只母鼠带幼鼠8～10 只。生后 2 d 按随机数字表法将幼鼠分为足月空气组（Ⅰ组）、足月高氧组（Ⅱ组）、早产空气组（Ⅲ组）、早产高氧组（Ⅳ组）。Ⅱ、Ⅳ组置 90 cm×60 cm×50 cm 氧箱中，维持氧含量在85%以上[2]。Ⅰ、Ⅲ组置同一室内常压空气中，饲养条件同高氧组。每日记录大鼠存活数、计算存活率。

1.2　检测指标及方法

1.2.1　肺标本留取：各组分别于出生后 4、7、10、14 和 21 d 随机取 8 只幼鼠，用 50 mg/kg 苯巴比妥过量麻醉处死动物并取肺组织标本。一部分肺组织经体积分数为 4%的多聚甲醛水溶液固定，石蜡包埋后切片，供组织学检查；另一部分肺组织置于液氮中冷冻中，于－70 ℃冰箱中保存以供蛋白质免疫印迹法（Western blotting）或逆转录-聚合酶链反应（RT-PCR）用。

1.2.2　肺组织形态学检查及辐射状肺泡计数（RAC）：取肺石蜡块 5 μm 切片，苏木素-伊红（HE）染色，光镜下观察肺组织发育情况及病理学改变。参照 Jakkula 等[2]的方法，从呼吸性细支气管中心引垂直线至最近纤维隔或胸膜，该直线上的肺泡数作为 RAC 值，可反映终末呼吸单位含肺泡数的多少，用以衡量肺泡化程度。光镜下（×100）观察，每张切片计数 5 次，取其平均值。

1.2.3　RT-PCR 检测肺组织 IGFBP-2 mRNA 表达：RNA 提取及 cDNA 链合成分别按 TRIzol（上海华舜生物生物工程公司）及莫洛尼鼠白血病病毒（MMLV）逆转录酶（PROMEGA，USA）说明书进行操作。引物序列及扩增产物大小：IGFBP-2 上游 5′-TGGAGGAGCCCAAGAAGCT-3′，下游 5′-GGTTCACACACCAGCACTC-3′，产物大小 228 bp；β-肌动蛋白（β-actin）上游 5′-ATCTGGCACCACACCTTCTACAATGGCTGCG-3′，下游 5′-CGTCATACTCCTGCTTGCTGATCCACATCTGC-3′，产物大小 838 bp。扩增产物经质量分数为 1.5%～2.0%的琼脂糖凝胶电泳，溴化乙锭（EB）染色，利用 GDS8000-凝胶成像分析系统（V4.01）对结果进行吸光度（A）扫描分析，以特异性 IGFBP-2 条带与同管 β-actin 条带 A 值比值进行半定量分析。

1.2.4　Western blotting 检测肺组织 IGFBP-2 多肽：取 50 mg 肺组织提取总蛋白，加入缓冲液，经十二烷基硫酸钠-聚丙烯酰胺凝胶电泳（SDS-PAGE），转膜、封闭，用抗 IGFBP-2 多克隆抗体（美国 Santa Cruz 公司）及内参照抗 β-actin 抗体杂交加二抗稀释等步骤，用化学发光法显色，对结果进行扫描分析，以特异性 IGFBP-2 条带与同管 β-actin 条带的 A 值比值进行半定量分析。

1.3　统计学处理：计量资料用均数±标准差（$\bar{x}\pm s$）表示，采用 SAS 8.1 系统软件进行单因素方差分析及 t 检验，存活率比较采用 χ^2 检验，$P<0.05$ 为差异有统计学意义。

2　结　果

2.1　存活率（图 1）：随时间延长，各组存活率呈下降趋势。Ⅰ、Ⅲ组存活率下降缓慢，Ⅲ组较Ⅰ组低；两个高氧组出生 7 d 后存活率迅速下降，与相应Ⅰ、Ⅲ组比较差异均有统计学意义（P 均<0.01）。

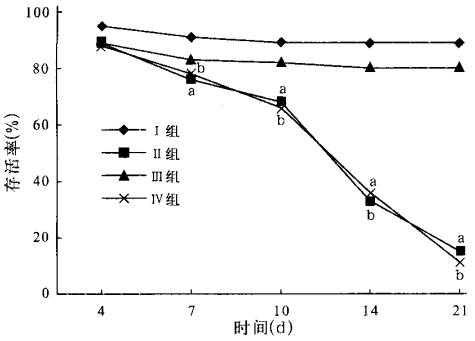

注：与Ⅰ组同期比较，$^aP<0.01$；与Ⅲ组同期比较，$^bP<0.01$

图 1　各组新生大鼠存活率的变化

2.2　肺组织形态学检查及 RAC 结果

2.2.1　肺泡炎改变：空气组肺组织未见炎症病变，高氧组可见不同程度肺泡炎改变。出生 7 d 和 14 d 高氧组可见小血管充血扩张，肺泡腔内出现红细胞和炎性细胞，间质内细胞增多；21 d 肺泡炎表现加重，炎性细胞渗出增多，细胞增生明显，肺泡壁增厚，

万方数据

间隔增宽。另外，气道上皮细胞、平滑肌细胞增生，气道壁、小血管壁增厚。

2.2.2 肺组织形态学及 RAC 值（表 1；彩色插页图 2）：空气组 4 d 肺组织基本结构单位为终末囊泡，分隔已开始；7 d 嵴明显增多，肺泡数目较 4 d 增加；14 d肺泡数目增加更显著；21 d 肺泡数目与 14 d 比较无明显增加，但肺泡壁较薄，间质细胞减少或消失。高氧组 4 d 肺组织表现基本同空气组，但 RAC 值即明显减少（P 均<0.01）；7 d 肺泡数目较空气组减少更明显；14 d 和 21 d 肺组织结构紊乱，肺泡形成明显滞后，肺泡结构简单化和囊泡化，终末气道腔多为腔大、壁厚及数目少的囊泡。

表 1 各组不同时期 RAC 值比较（$\bar{x}\pm s$，$n=8$） 个

组别	4 d	7 d	10 d	14 d	21 d
Ⅰ组	5.4±0.2	7.2±0.2	9.0±0.2	10.1±0.2	10.5±0.3
Ⅱ组	4.9±0.2[a]	6.3±0.1[a]	6.6±0.1[a]	7.3±0.2[a]	7.6±0.2[a]
Ⅲ组	5.2±0.1	7.0±0.1	8.5±0.3	9.9±0.2	10.3±0.3
Ⅳ组	4.8±0.3[b]	6.0±0.3[b]	6.3±0.2[b]	7.0±0.2[b]	7.3±0.3[b]

注：与Ⅰ组同期比较，[a]$P<0.01$；与Ⅲ组同期比较，[b]$P<0.01$

2.2.3 IGFBP-2 多肽定量分析（图 3，图 4）：Ⅰ、Ⅲ组生后各时间点相对 A 值呈下降趋势，即生后早期 IGFBP-2 多肽表达比晚期丰富，Ⅱ、Ⅳ组出生后各时间点表达强度均较对应的Ⅰ、Ⅲ组增强，其中Ⅳ组比Ⅱ组表达更强（P 均<0.01）。

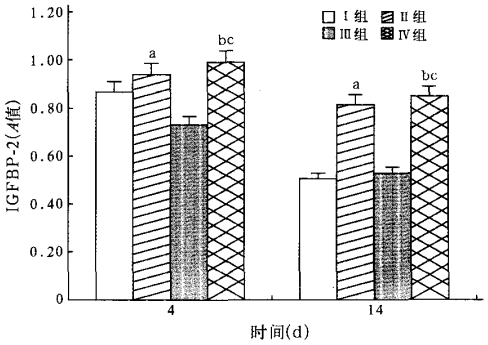

注：与Ⅰ组同期比较，[a]$P<0.01$；与Ⅲ组同期比较，[b]$P<0.01$；与Ⅱ组同期比较，[c]$P<0.01$

图 3 各组大鼠出生 4 d 和 14 d IGFBP-2 多肽表达比较

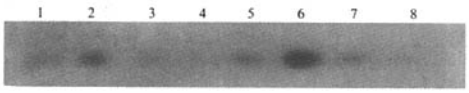

1～4 分别为Ⅰ、Ⅱ、Ⅲ、Ⅳ组 4 d 时表达；
5～8 分别为Ⅰ、Ⅱ、Ⅲ、Ⅳ组 14 d 时表达

图 4 Western blotting 检测各组大鼠出生 4 d 和 14 d IGFBP-2 多肽表达

2.2.4 IGFBP-2 mRNA 表达结果（图 5）：IGFBP-2 mRNA 表达的变化与肽浓度相似，即Ⅱ、Ⅳ组各时间点相对 A 值明显高于Ⅰ、Ⅲ组（P 均<0.01），但Ⅱ组与Ⅳ组间差异无统计学意义（$P>0.05$）。

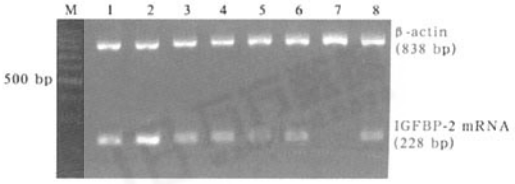

M：Marker；1～4 分别为Ⅰ、Ⅱ、Ⅲ、Ⅳ组 4 d 时表达；
5～8 分别为Ⅰ、Ⅱ、Ⅲ、Ⅳ组 14 d 时表达

图 5 RT-PCR 检测各组大鼠出生 4 d 和 14 d IGFBP-2 mRNA 表达

3 讨 论

3.1 85%高氧诱发足月及早产大鼠肺损伤：据文献报道，成年鼠暴露到 100%的高氧中将迅速死亡，早产新生鼠暴露到 85%以上的高氧中 1 周后即明显减少肺细胞 DNA 合成，2 周后就会出现高死亡率[3]。本实验结果显示，85%高氧暴露下，7 d 内足月新生鼠、早产鼠的存活率均与空气组无明显差异，较文献[4]报道的成年大鼠存活率高，表明足月鼠、早产鼠对高氧的耐受性较成年大鼠强。但高氧组出生 7 d后的大鼠死亡率则明显增高，至 14 d 时陡升，且早产与足月大鼠间无明显差异，说明早产及足月大鼠对高氧的耐受力亦有一定限度。

高氧暴露可损伤肺泡上皮细胞、血管内皮细胞，破坏基底膜，引起肺泡-毛细血管膜屏障受损，导致肺水肿，从而出现肺泡壁增厚、数目减少、结构紊乱、RAC 值减少等肺组织形态学改变，这些指标的变化可用来评价肺损伤[5-6]。本实验中，高氧组出生 4 d 时即显示肺泡上皮细胞、血管内皮细胞和基底膜破坏，造成血气屏障严重受损，通透性增高，浆液、蛋白、细胞渗漏至肺泡腔，导致肺水肿。随高氧暴露时间的延长，上述指标升高更显著。肺组织病理学检查也表明高氧暴露诱发了肺损伤，表现为不同程度的亚急性弥漫性肺泡炎和肺发育阻滞[7]。据报道，成年动物高氧暴露 3 d 和 5 d 即可引起严重的肺病理改变，表现为肺水肿、出血、上皮细胞坏死和大量炎性细胞浸润等，随暴露时间延长，14 d 左右肺组织出现间质增生及纤维化改变[8]。本实验显示，早产及足月新生大鼠高氧暴露 7 d 和 10 d 病理表现开始出现炎症反应，14 d 和 21 d 出现明显的肺发育阻滞现象，肺泡数目减少、结构简单化和囊泡化，气体交换

万方数据

面积减少等。这说明新生动物与成年动物的高氧损伤反应不完全相同，新生动物肺对高氧暴露有其独特的反应，而肺成熟受抑是新生动物高氧肺损伤的独特结局。近年许多学者提出，肺纤维化及局限性肺气肿、肺不张并不是 BPD 必须的组织病理改变，而肺发育滞后才是 BPD 主要的组织病理特征[9]。

3.2 IGFBP-2 与高氧肺损伤：关于高氧造成慢性肺损伤的机制尚不清楚，但多数研究认为氧化剂不是引起肺损伤的唯一因素，其主要作用可能是调节炎症介质活性，进而介导肺损伤的发生[7]。机体的抗损伤和修复机制相当复杂。研究表明，肺组织损伤后修复过程依赖于肺泡上皮细胞和实质细胞的增殖反应，而上皮修复受肺泡Ⅱ型细胞（AEC Ⅱ）的增殖和转化成肺泡Ⅰ型细胞（AEC Ⅰ）的能力所控制，此过程是在控制细胞生长和增殖的许多因子影响下完成的。其中 IGF 系统与此具有密切的关系，因为 IGFs 在各种哺乳动物的组织增生、分化和转化中起关键作用[10]。

IGFBP-2 是 IGFs 系统中最重要的一员。其功能是与循环中 IGFs 结合，调节 IGFs 的生物学活性和半衰期；在循环和脉管中转运 IGFs 并定位 IGFs 到特定的细胞中；使 IGFs 易于跨过内皮界限[4]。在 AEC Ⅱ 的研究中 IGFBP-2 已被证实与肺增殖受阻有关。本研究中，无论是足月还是早产鼠，一旦肺损伤形成，则 IGFBP-2 即明显升高，说明其与肺损伤密切相关。据报道，纯化的人类 IGFBP-2 具有抑制 IGF-Ⅱ 刺激肺 AEC Ⅱ DNA 合成的能力[3]。初步表明，IGFBP-2 的抗增殖活性主要表现在两方面：一是通过竞争性从 IGF 受体上分离 IGF，抑制 IGFs 的促分裂、促生长活性；二是通过抑制细胞的增殖周期，阻止细胞由 G1 期进入 S 期，强烈抑制细胞 DNA 的合成，从而影响细胞增殖、分裂。有证据显示，将 IGFBP-2 与暴露于氧化剂中的细胞作用后，细胞 DNA 合成明显抑制，且多种基因的转录水平亦被调节[11]。IGFBP-2 可使相关增殖基因 mRNA 的翻译出现阻滞，包括组蛋白和胸腺嘧啶核苷激酶的基因。另外有学者推测 IGFBP-2 还可能通过 IGF 非依赖机制参与 AEC Ⅱ 增殖负调控[12]，它可通过一种或多种黏合素分子受体结合到细胞表面，激活胞内信号传递系统，发挥其生理活性。但详细机制有待进一步探讨。

综上所述，本研究从肺损伤过程中形态学变化与 IGFBP-2 多肽及 mRNA 表达的关系，进一步探索了高氧肺损伤的发病机制，研究表明：IGFBP-2 与肺损伤过程密切相关，早期检测其表达强度，有利于早期判断肺损伤程度；早期合理干预其表达浓度，有利于肺损伤的修复，为临床有效防治肺损伤提供了新的思路。

参考文献

〔1〕 Korhonen P, Tammela O, Koivisto A M, et al. Frequency and risk factors in bronchopulmonary dysplasia in a cohort of very low birth weight infants〔J〕. Early Hum Dev, 1999, 54(3): 245-258.

〔2〕 Jakkula M, Le Cras T D, Gebb S, et al. Inhibition of angiogenesis decreases alveolarization in the developing rat lung〔J〕. Am J Physiol Lung Cell Mol Physiol, 2000, 279(3): L600-607.

〔3〕 Chadelat K, Boule M, Corroyer S, et al. Expression of insulin-like growth factors and their binding proteins by bronchoalveolar cells from children with and without interstitial lung disease〔J〕. Eur Respir J, 1998, 11(6): 1329-1336.

〔4〕 Birnbacher R, Amann G, Breitschopf H, et al. Cellular localization of insulin-like growth factor Ⅱ mRNA in the human fetus and the placenta: detection with a digoxigenin-labeled cRNA probe and immunocytochemistry〔J〕. Pediatr Res, 1998, 43(5): 614-620.

〔5〕 赵双平，郭曲练，艾宇航，等. 沐舒坦对吸入性肺损伤大鼠的肺保护作用〔J〕. 中国危重病急救医学, 2005, 17(6): 364-366.

〔6〕 王瑞兰，许建宁，盛志勇，等. 机械通气动态通气参数对急性呼吸窘迫综合征犬肺损伤的影响〔J〕. 中国危重病急救医学, 2006, 18(6): 334-337.

〔7〕 Chetty A, Manzo N, Waxman A B, et al. Modulation of IGF-binding protein-2 and -3 in hyperoxic injury in developing rat lung〔J〕. Pediatr Res, 2005, 58(2): 222-228.

〔8〕 Thet L A, Wrobel D J, Crapo J D, et al. Morphologic aspects of the protection by endotoxin against acute and chronic oxygen-induced lung injury in adult rats〔J〕. Lab Invest, 1983, 48(4): 448-457.

〔9〕 Jobe A H, Ikegami M. Prevention of bronchopulmonary dysplasia〔J〕. Curr Opin Pediatr, 2001, 13(2): 124-129.

〔10〕 Fu Z, Noguchi T, Kato H. Vitamin A deficiency reduces insulin-like growth factor (IGF)-1 gene expression and increases IGF-1 receptor and insulin receptor gene expression in tissues of Japanese quail (Coturnix coturnix japonica)〔J〕. J Nutr, 2001, 131(4): 1189-1194.

〔11〕 Cazals V, Nabeyrat E, Corroyer S, et al. Role for NF-kappa B in mediating the effects of hyperoxia on IGF-binding protein 2 promoter activity in lung alveolar epithelial cells〔J〕. Biochim Biophys Acta, 1999, 1448(3): 349-362.

〔12〕 Cazals V, Mouhieddine B, Maitre B, et al. Insulin-like growth factors, their binding proteins, and transforming growth factor-beta 1 in oxidant-arrested lung alveolar epithelial cells〔J〕. J Biol Chem, 1994, 269(19): 14111-14117.

（收稿日期：2007-07-20　修回日期：2007-12-30）

（本文编辑：李银平）

万方数据

胰岛素样生长因子结合蛋白-2与足月及早产新生大鼠高氧肺损伤的关系

（正文见331页）

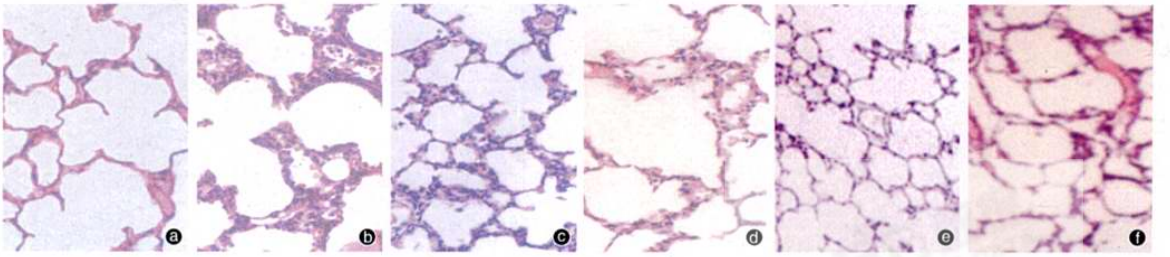

ⓐ:空气组1 d；ⓑ:高氧组4 d；ⓒ:空气组7 d；ⓓ:高氧组7 d；ⓔ:空气组21 d；ⓕ:高氧组21 d

图2　各组大鼠生后不同时间点肺组织病理学改变(HE，×200)

急性肺栓塞后线粒体前凋亡蛋白的表达及其促细胞凋亡机制研究

（正文见353页）

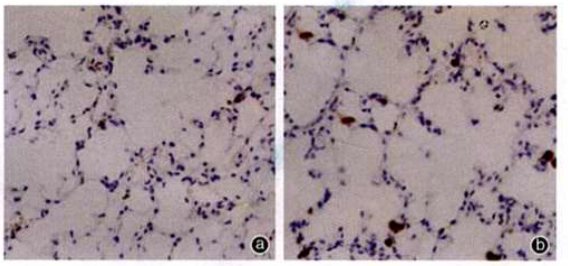

ⓐ:APE前；ⓑ:APE后48 h

图3　APE前后大鼠肺组织ARTS蛋白表达(免疫组化，×400)

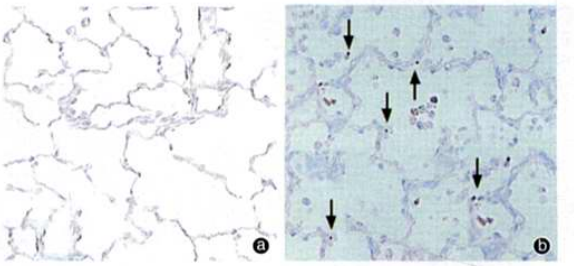

ⓐ:APE前；ⓑ:APE后48 h，箭头示凋亡细胞

图4　APE前后大鼠肺组织细胞凋亡情况(TUNEL，×400)

乌司他丁对大鼠急性肺损伤保护作用的实验研究

（正文见369页）

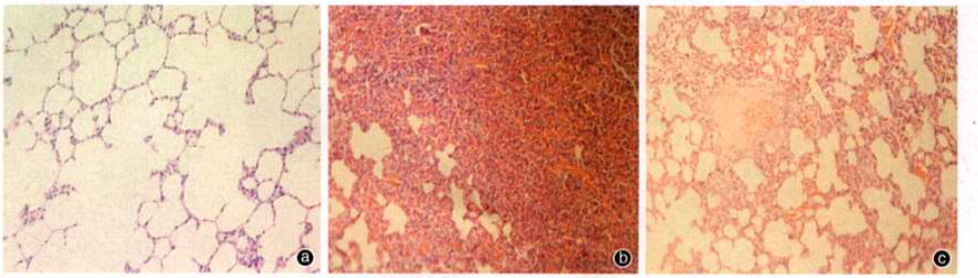

ⓐ:正常对照组；ⓑ:ALI组；ⓒ:乌司他丁组

图1　各组大鼠肺组织病理学观察(HE，×400)

乌司他丁对大鼠呼吸机相关性肺损伤的预防作用及机制研究

（正文见371页）

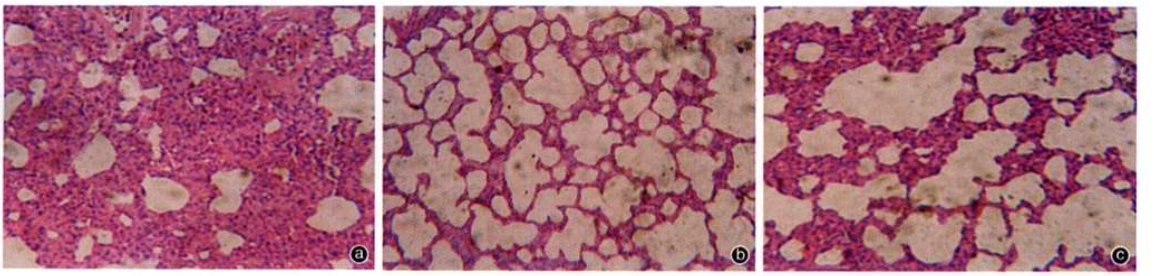

ⓐ:M组；ⓑ:C组；ⓒ:U组

图3　各组大鼠肺组织病理学改变(HE，×40)

万方数据